

第七批全国老中医药专家学术经验继承工作

医案记录（跟师 独立 疑难病症）

患者姓名： 颜■ 性别： 女 年龄： 71 岁
就诊日期： 20230617 初诊 发病节气： 芒种

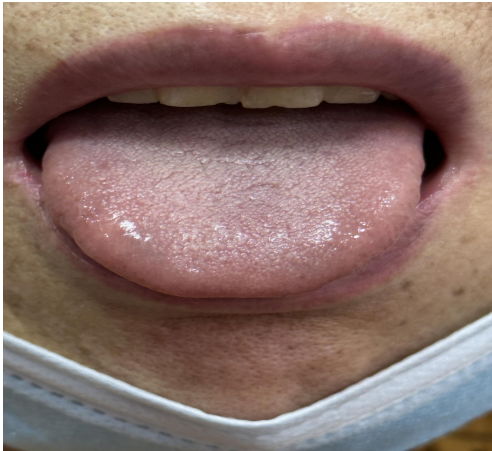主诉： 检查发现高血压、高血脂及糖尿病 4 年。

现病史： 患者 2019 年诊断高血压病口服苯磺酸氨氯地平控制血压，但近期监测血压偏低，已逐步停用降压药，同时诊断高脂血症，服用阿托伐他汀 1 丽 qd 治疗，2020 年诊断：“2 型糖尿病”口服“磷酸西格列汀”100mg qd 控制血糖，血糖控制在：餐前 6-8mmol/L，餐后 8-10mmol/L，2020 年 1 月诊断“焦虑症（中度）”，曾服百忧解、奥氮平、黛力新及西酞普兰等治疗，目前口服西酞普兰剂阿普唑仑治疗，近期仍有心慌、焦虑、疲倦，因症状反复，故求中药综合调理。现症：下腹阵阵潮热，乏力、气短，口气重，耳鸣，大便 1-2 天一解，干结，大部分需服泻药方解。

既往史： 无特殊

过敏史： 不详

体格检查： 舌质偏红，苔薄白，脉弦



本人焦虑症治疗过程

一阶段：初步治疗期（2020年8月31日—12月31日共4个月）
20年8月31日，本人因全身发紧、心跳加快、烦躁、胸闷、吞咽困难、耳鸣、便秘到瑞康医院神经内二科就诊，该科室主任张永全（主任医师）诊断为中度焦虑症，药物治疗。
20年9月1—14日（两周），吃黛力新（0.5mg）每天2粒。立竿见影，本人病症明显。医嘱：黛力新不宜久服，要逐步替代。
20年9月15—26日（两周），每早黛力新1粒，晚西酞普兰片（又名喜普妙20mg）拟用喜普妙替代黛力新。
1日停黛力新，早吃喜普妙，当日下午反复，全身难受，不成功。
20年9月28—10月12日（两周），停喜普妙，吃黛力新恢复（每天2粒）。
20年10月13—26日（两周），黛力新每天1粒，加盐酸氟西汀胶囊（又名百忧解）每天1粒，拟用百忧解替代黛力新。
20年10月27—12月31日（五周），百忧解每天1粒，逐步停黛力新（每天2天1粒），百忧解替代黛力新成功，病情逐渐稳定，病源渐消。但感觉疲劳，全身一阶段小结：头月吃黛力新，症状解除，疗效显著。百忧解替代黛力新成功，有停药后感觉疲劳，全身无力。
二阶段：加强治疗期（2021年1月1日—8月31日共八个月）
11年1月1日至2021年2月11日（六周），停黛力新、百忧解，改用石家庄盐酸丁洛芬胶囊（又名欧欣妥，30mg），每天两粒。疲劳无力症状消除，疗效显著。
21年2月12日至6月2日（三个半月），欧欣妥按每天1.5粒、每天1粒、2天1粒、停、五天一粒逐步减药。
21年6月3日至8月3日（两个月），因欧欣妥断货，改吃进口盐酸度洛西汀肠溶片（名欧百达30mg），仍按4天、五天吃一粒停药。血压升高，心跳加速，全身不适。
21年8月4日至8月29日（近1个月），改吃上海产盐酸度洛西汀（又名奥思平20mg），每天、五天一粒停药。仍有血压升高，心跳加速，全身不适。伴胸闷、腹部发热、耳21年8月30日—31日共2天，欧欣妥到货，又吃欧欣妥。症状不消，疗效全无。结论：2021年1月—2021年5月，服用欧欣妥，病情改善，疗效显著。6月起欧欣妥改吃欧百达，奥思平，8月底复吃欧欣妥，疗效全无，病情反复。
三阶段：用药摸索期（2021年9月1日—2022年5月3日共8个月）
度洛西汀疗效全无，病情反复，改吃黛力新恢复。
21年9月1日至9月7日（一周），黛力新每天2粒恢复。
21年9月8日至10月5日（3周），黛力新每天1粒，百忧解每天一粒。
21年10月6日至10月15日（九天），黛力新每天2粒。
21年10月16日至10月23日（8天），黛力新每天1粒，盐酸文拉法辛缓释胶囊（又名75mg）每天一粒。
21年10月24日至10月31日（共一周），因扁桃腺发炎发烧至39度吃消炎、退烧药多，最后停焦虑药。
2021年11月1日至12月8日（五周半），停焦虑药后，感觉舒服一段时间，继续停药，病情反复，又出症状。
2021年12月9日至12月26日（18天，两周半），黛力新每天2粒恢复。
2021年12月27日至2022年2月8日（六周），黛力新每天1粒。病情好转。
2022年2月9日至2022年3月9日（1个月），黛力新按每两天半粒，每3天半粒，每天4天半粒逐步停药。结果反复，又出症状。
2022年3月10日至3月23日（两周），黛力新每天2粒恢复。
2022年3月25日至3月31日（1周），早黛力新1粒，晚百忧解1粒。
2022年4月1日和4月2日两天，停黛力新，百忧解2粒/天，最后全身难受，不成功。
2022年4月3日至4日共两天，黛力新每天2粒。
2022年4月5—21日（两周），黛力新每天1粒。
2022年4月22—29日（共8天），欧欣妥每天1粒。
2022年4月30日—5月3日（共4天），欧百达每天1粒。病情无好转。
小结：这期间因用药不规律，换药频繁，病情时好时坏，身体备受煎熬。虽然用药杂乱，但主要还是黛力新在起作用。
第四阶段：黛力新治疗期。（2022年5月4日—2022年11月20日共六个半月，黛力新每天1粒及以上，是治疗期，每天少于1粒是减药期。）
和医生取得共识，决定单用黛力新治疗，逐步停药。
2022年5月4日—5月31日（共28天），黛力新每天两粒。
2022年6月1日至6月21日（共21天），黛力新每天3/2粒。平时加强体力训练，加强注意力锻炼。身体逐步好转。
2022年6月22日至6月30日共9天，黛力新每天1粒。
2022年7月1日至8月16日共1个半月，黛力新按每天2/3粒、隔天1粒、隔两天1粒逐步减药，最后三天感觉不适。个人认为是减药太快，药力不够，病情反复。
2022年8月17日至11月18日共3个月，黛力新按隔天1粒，每天2/3粒、每天1粒、每天2粒恢复吃药，最后病情反复并加重，行动无力迟缓。
2022年11月19—24日，停黛力新，病情缓解。
小结：本阶段单用黛力新治疗，最后病情反复并加重，黛力新疗效全无，且副作用大。
第五阶段：住院治疗及恢复期（2022年11月25日至今）
2022年11月25日至30日，本人要求瑞康住院。经详细体检，观察、治疗，百忧解每天一粒。病情略好转。
2022年12月1日至2023年元月16日（半个月），百忧解每天一粒，阿普唑仑晚睡前一粒，中睡前半粒。病情无好转。
2023年元月17日至今（半年），改吃盐酸西酞普兰胶囊（多非20mg）每天一粒。阿普唑仑晚睡前一粒，中睡前半粒，后逐渐停阿普唑仑药。病情慢慢好转。但仍有：
1、潮热，每天早中晚各一次。（有刺激性）
2、胸闷气短，吞咽有时困难。
3、上腹部灼热。（每天两粒清火栀麦片）
4、气力不足，感觉累心。
5、便秘。
说明：整个治疗以西药为主，每隔段时间辅以中药调理。
③病状白天严重，晚上减轻。
2023.6.17

辅助检查： 无

中医诊断： 郁证

证候诊断： 肝郁脾虚兼阴虚

西医诊断： 1、糖尿病
2、高血压病
3、高脂血症
4、焦虑症

治 法： 疏肝解郁、健脾益气、滋阴养血

处 方： 糖尿病方加减

党参 10 生黄芪 50 地黄 20 熟地 15 山药 30 五味子 15
天冬 15 天花粉 10 干石斛 15 麦冬 15 火麻仁 15 当归 15
合欢皮 15 郁金 15
执 14 剂，日 1 剂，水煎服

复诊：二诊守原方治疗，三诊（2023.07.29）患者诉服药后腹痛、腹胀、燥热消失，疲劳感减轻，仍感纳差、反胃，易上火，寐尚可，大便干结。舌质红，苔薄白，脉弦。

处方：1、磷酸西格列汀片 4 盒 100ml qd

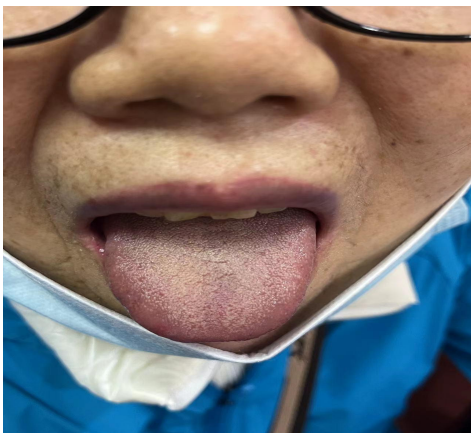
2、阿托伐他汀钙片 56 片 10mg qd

中药：太子参 15g 素馨花 12g 炙甘草 6g 茯苓 15g 白术（生）12g 麸炒枳壳 9g
白芍 12g 百合 12g 郁金 15g 合欢皮 15g 火麻仁 15g 麦冬 15g
干石斛 15g 天花粉 10g 天冬 15g 五味子 15g 山药 30g 地黄 20g

执 7 剂，日 1 剂，水煎服

其后四诊、五诊、六诊、七诊、八诊均为糖尿病方加减，九诊 20231209

患者诉服药后有肠胃不适感较前减少，偶有腹胀，腹部不是感，偶有乏力，早饭后乏力明显，肋骨疼痛，呈阵发性，大便时有干结，现血糖、血压及血脂控制良好。舌暗红，苔薄黄，脉弦滑。



诊断：糖尿病、高脂血症、(右)神经性耳鸣、高血压病 1 级（中危）；

处方：1、磷酸西格列汀片 100mg*7 片*4 盒 100mg 口服 qd

2、阿司匹林 100mg*30 片*4 盒 100mg 口服 qd

中药：地黄 20g,薤白 12g,炒瓜蒌子 9g,陈皮 10g,素馨花 12g,炙甘草 6g,茯苓 15g,白术（生）15g,白芍 12g,百合 12g,醋郁金 15g,合欢皮 15g,麦冬 15g,干石斛 15g,天花粉 10g,天冬 15g,五味子 9g,山药 50g, 共 7 付，每日一付水煎（饭后）服，日 3 次；

心得体会： 糖尿病在祖国医学中属于“消渴”的范畴，本病在《内经》中称为“消瘴”。口渴引饮为上消；善食易饥为中消；饮一漫一为下消，统称消渴（三消）。本病案中，该患者平素急躁、思虑过多，易焦虑，郁怒伤肝，肝气郁结不得疏泄，劳心竭虑，营谋强思，郁久化火，消灼肺胃阴津而发为消渴。故而运用素馨花、郁金、合欢皮、百合疏肝解郁，干石斛、天花粉、天冬、五味子滋阴益肺胃，茯苓、白术、山药等健脾益气，匡扶正气，兼顾脾胃。经过如是治疗，患者阴阳平衡，精神乃治。

签名： 

2023 年 12 月 10 日

指导老师点评： 收集病例细心，与患者沟通和谐，但要加强总结分析能力，将临床经验转化为通俗易懂的理论指导。

签名： 

2023 年 12 月 15 日