



广西中医药大学附属瑞康医院 广西壮族自治区中西医结合医院



医院官方微信订阅号 医院官方微信服务号

第127期2023年6月8日 主办：广西中医药大学附属瑞康医院 广西壮族自治区中西医结合医院 咨询：0771-2188337 官网：www.gxrkyy.com

全国医院优秀报刊 衷中参西 厚德精医 | 国家三级甲等医院 全国百姓放心示范医院 | 国家重点中西医结合医院 广西壮族自治区射波刀治疗中心 | 全国卫生系统先进集体 广西中西医结合肿瘤治疗中心

喜讯：我院正式获批国家中西医协同“旗舰”医院试点项目建设单位

近日，国家发展和改革委员会办公厅、国家卫生健康委员会办公厅、国家中医药管理局综合司正式印发《中西医协同“旗舰”医院建设试点项目储备库和试点单位名单的通知》...

实施、有成效，促进中西医结合医教研协同发展，在全国发挥中西医协同发展旗舰引领作用。项目总计划资金1.25亿元，其中中央专项建设资金1亿元。

该项目申报和评审过程历时10个月。广西中医药大学附属瑞康医院领导班子高度重视、精心指导、综合部署，各临床、医技、行政部门积极参与、全力以赴，共同推进项目申报工作高效有序地完成...

本次获批国家中西医协同“旗舰”医院，是国家对广西中医药大学附属瑞康医院“坚持中西医并重”发展方向和中西医结合建设成果的肯定，是医院发展历史上的一个重要里程碑...

建设为重要契机，努力完善医院中西医结合硬件支撑，实现中医和西医强强联合、优势互补，组建中西医结合临床研究平台和多学科团队，实现中西医结合工作“有机制、有团队、有措施、有成效”...




Table listing various pilot project units and their details, including hospital names and project focus areas.

我院积极参加2023年“壮族三月三·健康春之声”青秀山主会场活动

4月21日上午，2023年广西“壮族三月三·八桂嘉年华”活动在南宁市青秀山拉开序幕。作为此次活动的主要板块之一，自治区党委宣传部、自治区卫生健康委、自治区中医药管理局联合主办的“壮族三月三·健康春之声”健康文化宣传服务活动同期举行...

本次活动，主会场主要设立古风雅集、时尚潮玩、民族团结三个模块以及附加综合模块，在古风雅集模块中，我院通过开展中药茶饮品鉴体验活动，让广大群众近距离体验最纯正的中药代茶饮口感...

近年来，在医院党政领导和相关学科大力支持下，医院持续发挥“桂十味”、广西区域特色地道药材资源及药膳养生的特色优势，积极开展中药壮瑶药药膳食疗推广应用，推动“中医药+健康产业”融合发展...



自治区党委书记、自治区人大常委会主任刘宁等领导参观我院展区

“志”“增”朝夕、不负韶华 到最需要的地方去——我院新选派驻村第一书记到帮扶村报到履职

为继续做好巩固拓展脱贫攻坚成果与乡村振兴有效衔接工作，根据自治区党委组织部统一部署和要求，4月28日，广西中医药大学在仙葫校区合德楼前为新选派驻村的第一书记和1名工作人员举行欢送仪式...

我院党委高度重视驻村干部选派工作，层层筛选出政治过硬、能力突出、作风扎实的宣传部邓承志、空港院区谢观增两位同志分别赴隆安县都结乡念潭村、欧里村接任第一书记...

座谈会上，新任驻村第一书记黄剑声同志、吴嘉庆同志汇报了两年来驻村工作情况，都结乡领导和村两委分别介绍了地方整体情况及乡村振兴工作推进情况...

陈锋传达了第一书记轮换工作的相关要求，对新任第一书记提出几点希望：一是坚强村党组织。要加强村“两委”班子建设，帮助培育后备力量，二是推进强村富民...

陈锋感谢乡党委对驻村第一书记工作的支持和帮助，希望乡党委能够传授农村工作经验，帮助第一书记尽快进入工作角色，提高履职能力和服务水平...

邓承志同志、谢观增同志作表态发言。（覃超）



座谈会



欢送第一书记

我院儿科急诊正式启用 24小时为儿童健康护航



医护人员与院领导合影留念

为满足患儿的就医需求，更好地保障儿童生命安全和身体健康，进一步提升诊疗服务，4月6日上午，广西中医药大学附属瑞康医院儿科急诊正式启用揭幕...

高宏君书记主持仪式。他希望儿科全体医护人员以此次儿科急诊启用为契机，不断开拓创新，提高医疗技术和服务能力，深化专科建设...

唐友明院长表示，一直以来，医院高度重视儿科的发展，儿童急诊的启用是我院积极呼应群众对健康新期待的重要举措，也是科室发展的一个重要突破...

随后，儿科主任王兆康做了表态性发言。儿科急诊设在医院急诊中心，儿科急诊建立完善的分诊预检制度、突发事件应急预案和绿色通道等，能够为病人提供便捷和人性化的服务...



宽敞明亮的就医环境

中国麻醉周，广西中医药大学附属瑞康医院在行动

2023年3月27日—4月2日是2023年“中国麻醉周”，今年宣传主题为“敬畏生命，医患同行—讲好麻醉故事，助力健康中国”。广西中医药大学附属瑞康医院手术麻醉科团队在李福军主任的带领下，积极响应中华医学会倡议，开展了“中国麻醉周”的主题系列活动，旨在做好麻醉学科科普宣传，弘扬学科正能量，增进医患间的信任度，改善医疗环境。

系列活动一：“中国麻醉周”的义诊活动

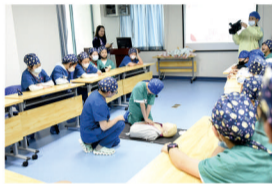在学校、医院及广西各级医学会的大力支持下，开启了“中国麻醉周”系列宣传活动，走出了手术室，走向了大众，为大众提供了更多的医疗咨询和麻醉科普知识宣传。



义诊活动现场

系列活动二：“探秘麻醉”为主题的首届手术麻醉开放日活动

3月27日，手术麻醉科迎来了南宁市桂雅路小学五年级（17）班的同学们，举办了以“探秘麻醉”为主题的首届手术麻醉开放日活动。麻醉科的医护人员以问题为导向，通过急救知识介



桂雅路小学学生模拟操作

绍、现场心肺复苏演示、海姆立克法、模拟人实操练习三步骤让同学们高效的掌握了急救技能，同时也给同学们科普了麻醉知识并带领他们走进麻醉工作现场。让他们对医护工作者的日常有了更深的了解，知道了医护人员的辛苦，理解了救死扶伤的人道主义精神，在孩子们的内心播种下医疗科学的种子，感受到了对生命的敬畏，给他们留下难以忘怀的记忆，激发自身的使命感和责任感！



合影留念

系列活动三：“我的醉美故事”主题系列沙龙活动

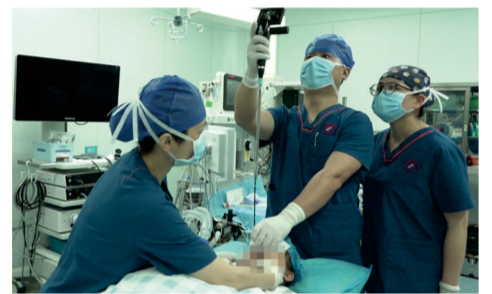紧扣“敬畏生命，医患同行—讲好麻醉故事，助力健康中国”的主题，在科室开展了“我的醉美故事”主题系列沙龙活动，学习模范先锋的先进事迹，践行安全、舒适麻醉理念，为健康中国献上自己的一份力量！



沙龙活动现场

系列活动四：制作麻醉日常工作视频，宣传特色麻醉

视频内容主要以麻醉日常工作为取材点，旨在让全社会了解麻醉学科，普及麻醉与舒适化医疗。外科技术的发展有赖于麻醉学科的支撑，手术麻醉科作为医院重要的平台学科，除了承担小儿复杂先天性心脏病手术、肾上腺手术、肾移植手术麻醉及困难急救气道等所有手术的麻醉，还参与全院各种危重症救治，是舒适化诊疗服务的主力军。同时，麻醉科充分发挥中西医结合医院的特色，将针灸等中医适宜技术在围术期运用，中西医结合，有效减少麻醉药物的用量，且在术后镇痛、降低应激反应、稳定围术期血流动力学、减少术后并发症和器官保护等方面具有独特优势，有其他麻醉方式无可替代的应用前景。（李福军、唐秋琴）



李福军主任实操拍摄

喜讯

我院在2022年广西医学生综合能力竞赛（中医学专业赛道）中荣获佳绩

4月15-16日，2022年广西医学生综合能力竞赛（中医学专业赛道）在广西中医药大学明秀校区举行，本次比赛由广西壮族自治区教育厅主办，广西壮族自治区中医药管理局和广西本科高校中医中药类专业教学指导委员会指导，主题为“致中和 承国粹 传薪火 扬中医”，全区来自16个单位的29支队伍同场竞技。经过激烈角逐，我院斩获多个奖项，成绩喜人。

本次竞赛第一站为基本理论与知识，全体队员参赛，取平均分纳入总成绩。第二至七站分别为中医诊断技能、中药与方剂知识与运用、中医内科技能、中医外科技能、针灸推拿技能、急救技能，采用多赛站多赛道形式开展，每个站点包含1至多个临床技能操作项目和若干基本知识题，每个参赛队员现场

抽签完成2个考站的考核，所有选手成绩合计计算入总成绩。

经过两天角逐，广西中医药大学附属瑞康医院中医药大学队获团体一等奖，广西中医药大学附属瑞康医院赛恩斯新医药学院队获团体二等奖；陈晓婷同学获基本理论知识与竞赛和中医内科技能2项单项一等奖，熊晓婉同学获中医诊断技能单项一等奖、急救技能单项二等奖2项，淡晓云同学获基本理论与知识竞赛单项二等奖，其他队员另获单项三等奖4项；瑞康临床医学院荣获优秀组织奖。

我院领导班子高度重视本次比赛，在医院办公会做专题讨论并对比赛给予大力支持。教务科组织两轮培训考核，遴选6名优秀实习生组成中医药大学队和赛恩斯新医药学院队参赛。备赛期间，

教务科针对赛站邀请优秀教师进行系统全面的培训。师生们秉承以赛促教、以赛促学的宗旨，昼耕夜诵、勤学苦练，最终斩获佳绩。接下来，我院将认真总结竞赛经验，进一步推动临床实践教学改革和创新，强化临床教师队伍建设，优化教学软硬件设施，为临床医学生向优秀临床医师的转变提供坚实保障。（覃觅）



瑞康医院中医药大学队获一等奖（右四）、赛恩斯（右三）获个人单项一等奖



赛恩斯新医药学院队获团体二等奖（左三）



多位同学获单项奖（左三）

喜讯

我院黄清玉教师团队参加第三届全国高校教师教学创新大赛(广西赛区)决赛取得佳绩

4月16日，由广西壮族自治区教育厅指导，广西高等教育学会主办的第三届全国高校教师教学创新大赛(广西赛区)决赛在玉林师范学院圆满结束。

我院急诊与重症医学教研室黄清玉教师团队荣获课程思政组二等奖。

此次大赛是按照“四新”建设、基础课程、课程思政等领域和参赛教师专业技术职务等级分组，设5个大组，每组下设正高、副高、中级及以下3个

小组，共计15个小组。黄清玉教师团队参加课程思政组比赛，团队建设的《急诊与灾难医学》课程获得2022年普通本科高校课程思政示范课程。

此次获奖是黄清玉教师团队继2022年第二届全国高校教师教学创新大赛(广西赛区)决赛新医科副高组三等奖后的再次获奖。下一步我院继续促进优秀教师团队的建设，为教育教学质量的提高做出新的贡献。



黄清玉教师在答辩环节中



参赛教师合影留念



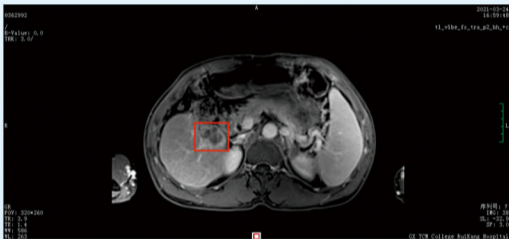
射波刀——助力十年抗癌路

据世界卫生组织（WHO）资料显示，全球新发肝癌呈逐年上升趋势，发病率死亡率居高不下，成为严重威胁人民生命健康的主要因素之一。

广西中医药大学附属瑞康医院肿瘤科是国家重大疑难疾病中西医协作项目——原发性肝癌牵头单位、国家中医药管理局肿瘤重点专病肝癌研究组副组长单位，医院自2007年率先引进G3型射波刀成为国内第一批开展射波刀治疗的单位以来，在运用“射波刀+手术+化疗+靶向免疫治疗+中医药”五位一体综合疗法治疗肿瘤疾病上拥有丰富经验。截止目前，我院射波刀治疗各种肿瘤患者已超过一万余例，其中，肝脏肿瘤、肺部肿瘤、脑肿瘤，每个部位均达到数千例，良好的就医体验以及确切的治疗效果，使得不少患者的生活质量得以改善、生存期得以延长。

十年抗癌路艰辛，射波刀助力新生

家住玉林市陆川县的江先生今年59岁，2012年9月在当地医院就诊检查时发现肝右前叶出现一直径约1.54cm类圆形低密度灶，诊断为“肝右前叶占位性病变性质待查”。于当年的9月24日入住广西中医药大学附属瑞康医院放疗科进一步检查，临床考虑原发性肝癌可能性大。出于对治疗效果的信任，江先生及其家属拒绝了通过手术切除病灶的方式，强烈要求进行射波刀治疗。



2012-3-24日复查MRI：肝叶比例失调，肝左内叶、右前叶体积缩小，肝角变钝，肝表面欠平整；肝右前叶见团片状T1稍长T2信号影，边模糊，范围约为27X13X27mm

放疗科专家团队与其进行充分沟通，制定完善的治疗方案后进行了射波刀治疗于10月16日顺利出院，并定期在当地医院进行复查，均未发现肿瘤复发或转移的迹象，生活状态良好。

天有不测风云，与肿瘤的抗争之路充满荆棘。2021年3月，在第一次做射波刀治疗的近9年后，江先生在一次复查时发现甲胎蛋白较之前升高明显，凝血酶原异常，经过完善CT及MRI检查，并行穿刺活检后提示肝细胞癌。

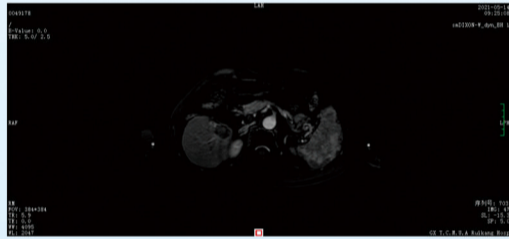
江先生及家属去到外省寻求治疗。但在完善相关检查后，发现病灶已经侵入门脉右支主干，不宜行肝癌根治术治疗，建议转院行放疗。

江先生及家属于是又一次来到我院放疗科寻求射波刀治疗。

入院复查MRI提示，江先生肝叶比例失调，肝左内叶、右前叶体积缩小，肝角变钝，肝表面欠平整；肝右前叶见团片状信号影，边模糊，范围约为27X13X27mm。

放疗科专家团队根据江先生病情，科学制定了完善的治疗方案，并于3月31日至4月5日先后进行了五次射波刀治疗。治疗过程安全顺利，无明显放疗不适反应。科室团队后续予以口服索拉非尼靶向及中医药治疗。

在2021年5月及2023年3月的两次复查发现，江先生原先病灶的肝右叶肝癌治疗后发生改变，未



2021年5月返院复查：肝胆胰MRI：1、肝右叶肝癌射波刀术后复发治疗后改变

见肿瘤复发或转移征象；原肝右后叶下段结节已完全消失。

放疗科副主任吴发胜主任医师介绍，通过检查结果我们可以看到，江先生的病情经过射波刀治疗后再次有了可喜的转变，他的生活质量也有了保障，我们期待抗癌十年有余的他生活依然精彩幸福，后续放疗科也会密切对其关注和随访。

肝癌是如何扩散的

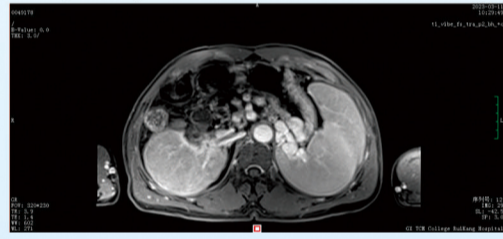肝癌会扩散到整个肝脏，也可以扩散到远离肝脏的其他器官。扩散到远离肝脏的其他器官，称为远处转移。肝癌扩散到其他器官，称为转移性肝癌。

血液扩散

癌症可以通过血液扩散到身体的其他部位。肝癌细胞可以随着血液通过肝静脉进入下腔静脉，进入心脏，再由心脏泵出流向全身的其他部位，并在身体的其他部位转移。最常转移的部位是肺或骨。

淋巴系统扩散

癌症也可以通过淋巴系统扩散。淋巴系统有一种清澈的液体，称为淋巴液。淋巴液会给细胞提供水和营养，并含有可以杀死病菌的白细胞。而淋巴结可以过滤淋巴液，消灭病菌。淋巴液像血液一样会在全身血管中流动。在身体各处都可以发现淋巴管和淋巴结。肝癌细胞通常很少扩散到邻近的淋巴结。（吴发胜）



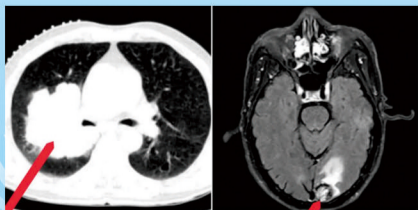
2023-3-11复查MRI：1、肝右叶肝癌综合治疗后改变，未见肿瘤复发或转移征象(与2021-5-14MRI比较，原肝右后叶下段结节已消失，余所见大致相同)

肺癌已七年，他感慨：“健康的活着真好”！

恶性肿瘤，特别是晚期恶性肿瘤，一直是困扰医务人员的棘手疾病，患者一旦被确诊为晚期的恶性肿瘤就等于宣布即将进入死亡的倒计时。我们时常惋惜生命的流逝，同时又感受着强烈的使命需要去履行，竭尽全力为癌症患者争取多一分一秒，利用世界顶尖级精准放疗设备——射波刀，把“射波刀+手术+化疗+靶向免疫治疗+中医药”五位一体的综合疗法发挥到极致，让肿瘤患者得以高质量生存的理想成为触手可及的现实，这一切，广西中医药大学附属瑞康医院肿瘤科始终在努力着。

2016年7月，李先生反复出现咳嗽咳痰一个月，期间吃多种化痰止咳药均无效果，还出现痰中夹带血丝、时而胸闷等情况，李先生急忙到当地医院进行进一步检查，而结果却不尽人意，李先生被确诊为支气管肺癌，并且已出现骨、脑转移，免疫组化提示：李先生的癌细胞为分化较差的癌，倾向于腺癌并鳞样型（分化差的癌指的是恶性肿瘤的发展状态，也就是说这种类型的癌细胞恶性程度较高，相对来说，是指肿瘤的发展进程较快，通常情况下，这类的恶性肿瘤病人大多会很快进入到肿瘤晚期。）

沉重的打击来得猝不及防，在悲痛之余，李先生和家人还是想要找寻哪怕最后一丝的希望。2016年8月下旬，李先生在家人的陪同下从山西远赴广西中医药大学附属瑞康医院找到肿瘤科二区科主任侯恩存主任医师，侯主任在详细了解李先生的病情后，在8月24日，安排李先生进行住院治疗，与他的“金牌搭档”、中医专家陆运鑫主任医师共同为李先生制定一套系统的中西医结合治疗方案。



2016年检查结果

2016年8月26日，侯主任为李先生行脑转移瘤射波刀治疗。

2016年9月2日，予李先生唑来磷酸抗溶骨治疗。

2016年9月7日，侯主任为李先生行肺癌射波刀治疗。

在治疗的过程中，侯主任还为李先生安排中医对症治疗，利用中药外涂减轻放疗皮肤反应，辩证内服中药汤剂沙参麦冬汤。

2016年9月中旬，出院后的李先生，在侯主任的指导下，继续回到当地医院进行5个周期的化疗。

2017年2月，李先生返回瑞康医院肿瘤科二区进行复查，复查结果提示：病灶较前缩小，脑转移瘤消失。

胜利露出了曙光，我们仍需再继续、再努力！

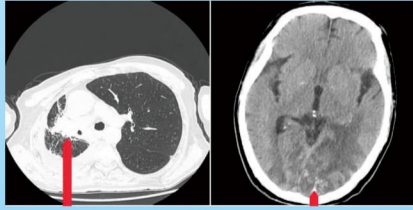
2017年的2月15日、3月11日、4月12日、5月6日四个时间段，侯主任为李先生进行4周期的化疗。

2017年7月13日，李先生再次返院化疗，侯主任并交代李先生在出院后回当地医院需要分别于2017年8月10日、2017年9月1日、2017年9月25日时间段进行3周期化疗作为维持治疗。

在历经一年的系统性治疗后，此时的李先生，出院在家期间长期服用瑞康医院肿瘤科二区研制的中药丸剂消积化痰丸，病情已非常稳定。

2018年4月8日，李先生再返院复查，肺部肿块明显缩小。

2020年3月26日，李先生出现头晕症，检



2021年复查，肺部肿块明显缩小，脑转移瘤消失，李先生病情稳定

查发现脑部出现病灶，侯主任又为李先生行脑转移瘤射波刀治疗（3f）。

2021年3月16日，李先生返院复查，检查结果提示：右肺肿瘤明显缩小，且李先生病情稳定。建议李先生继续服用中药并可回当地医院继续贝伐维持治疗。

从确诊到如今已过去7年，现在的李先生忙碌在生活、工作中，病情稳定，无不适感觉，也会遵照侯恩存主任的叮嘱定期到院复查。

如果您不知道他的故事，您根本看不出他是一位曾经到过死亡边缘再被拉回来的人。如果说什么东西最可贵，依然还是老套却最实在的话：当健康莫属。每一次与疾病的较量，我们不禁发出“活着真好”的感慨，简单的几个字，体现了生命的意义，而这个意义在肿瘤科二区侯恩存主任的带领下，在世界顶尖级精准放疗设备——射波刀的重拳出击下，在充分发挥医院治疗恶性肿瘤的中医特色优势下得以升级：“健康的活着真好”。（陶柳琰）



悠闲自得的生活



惊心！超声精准定位，取出“潜伏”在她体内2年多的4厘米尖玻璃

对医生来说，玻璃割伤的患者很常见，但如果一块玻璃在体内藏了2年之余，且保存完整，患者及其家属还毫不知情的就罕见了。

近日，在广西中医药大学附属瑞康医院手术室里，创伤骨科与手外科董盼锋医生从小文（化名）的体内，取出了一块长约4厘米的完整玻璃片。令人诧异的是，小文及其家属2年来对这块玻璃竟然毫不知情，而且，易碎的玻璃在体内2年来仍然能够保持完整，堪称“奇迹”。

“潜伏”在身体2年多的4厘米尖玻璃

今年29岁的小文多年来一直患有精神类疾病，近段时间，她总说小腿疼痛不适，但考虑到她的精神问题，家属也没有去深究。今年二月份的时候，为治疗小文的精神类相关疾病，家人带着小文来到心理专科医院做治疗，同时医生为小文做了小腿的拍片检查，发现她右侧小腿中段胫骨旁异常密度影，疑似有异物残留。为做进一步治疗，小文及其家人来到了广西中医药大学附属瑞康医院创伤骨科与手外科就医。

创伤骨科与手外科董盼锋医生介绍，小文入院后详细向患者家属求证受伤经过，家属表示“2年前”的时候，小文右小腿有被玻璃扎伤的病史，但因当时伤口较小，未予足够重视，也未进行拍片等相关检查，伤口经简单处理后自行愈合。于是就没有进一步检查”。此次入院后完善检查发现异物的位置与小文小腿上原有的瘢痕位置仍有一定的距离，考虑异物进入体内后随着肌肉收缩发生了位移所致。异物已经在体内存在2年多，与周围组织黏连较严重，为更精确的定位异物的位置及其与小腿血管、神经的关系，主管医生董盼锋副主任医师决定利用科室购置的肌骨超声为小文进行床边超声定位。通

过超声检查，精确定位了异物的位置以及距离皮肤的距离，并于体表进行了标记。

手术中根据术前彩超定位，在小腿肌肉中顺利地找到了玻璃异物，董盼锋主刀医师小心翼翼地完整取出了一块长约4厘米，厚约0.3厘米，顶部尖锐的锥形玻璃块。所幸玻璃并未伤及重要的血管神经，小文的手术也很成功，术后恢复情况良好。

医生提醒

受到外伤后，一定要及时、彻底地清创，必要时可行彩超或拍片检查，排除异物存留的可能。

关于“肌骨超声”那些事

随着诊断技术的进一步发展，近年，肌骨超声（MSKUS）已成为与X线、CT和MRI并列的肌肉骨骼系统主要临床影像诊断技术之一，被誉为医师的另一个“听诊器”，广泛应用于骨科、风湿科、康复科、神经外科等专业领域。

肌骨超声有什么作用

MSKUS可用于评价一系列肌肉病变，包括拉伤/撕裂、血肿、骨化性肌炎（特别是在X线无特殊表现的病变早期）、肌炎、筋膜室综合征、横纹肌溶解、肌疝以及肿瘤等。MSKUS独特的实时动态成像特点，可在肌肉运动状态下进行显像。

MSKUS的实时动态影像可实时观察穿刺针在体内的位置，在肌骨系统介入操作中具有相当的优势。只要检查者声像图能观察到的位置或结构，MSKUS都能引导穿刺针达到。

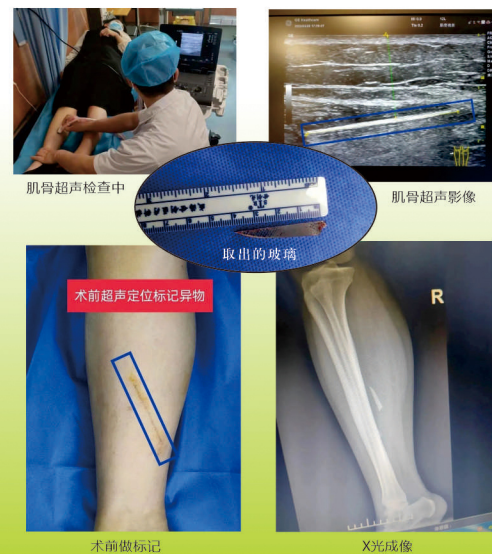
肌骨超声用途很广吗？

肌骨超声适应症广泛，无明确禁忌证，无放射性损伤，操作简便，可以在床旁操作，在超声引

导下进行骨折手法整复及穿刺定位，无辐射，患者更易于接受，有助于更好的为临床服务。

肌骨超声能做治疗吗？

肌骨超声能够清晰显示肌肉、肌腱、韧带、关节、神经和软骨等的结构及其发生的病变，以该技术为依托发展起来的微创介入治疗技术也逐渐成为骨关节疾病治疗的新兴手段之一，关于肌骨超声介入的适应症和治疗项目可看下图。（董盼锋）



科 普 园 地

尿酸高了怎么办？降尿酸一定要吃药吗？

科学教你怎么吃喝动！

问：需要做什么检查确诊我们是否存在高尿酸血症？

答：尿酸需要通过血尿酸、尿酸测定进行确诊。另外还需要完善尿常规、泌尿系统的彩超，以及血脂、血糖、肝功能、DR等检查来全面评估病情。

问：体检发现尿酸高，但不是很高，也没有痛风发作，是不是可以先做生活方式干预？应该怎么做？

答：是的，发现高尿酸血症后应及时干预，包括生活方式及药物干预。其中生活方式干预需要我们做到科学的吃喝动：

1、“科学”饮：

增加饮水量可减少痛风发作次数，降低血尿酸水平，减少尿酸盐结晶沉积。一般情况下，建议每天饮水2000-3000ml；分次饮用；饮用水可选择弱碱性水，弱碱性水可促进尿酸排泄。避免含果糖饮料、果汁和浓汤，可以喝茶或不加糖的咖啡。严格控酒（尤其是啤酒和烈性酒）。

2、“科学”吃”

①肉类食物

首选白肉（如鸡、鸭、鹅、淡水鱼等）、瘦肉，拒绝肥肉和动物内脏。肥肉中含有大量脂肪和胆固醇，易引起肥胖并加重尿酸代谢紊乱。动物内脏如肝、肾、心等，其嘌呤含量普遍高于普通肉类，不宜食用。

经腊制、腌制或熏制的肉类，经油炸、煎制、卤制或火锅等烹饪方式的食物，其嘌呤、盐分含量高，会干扰尿酸代谢，不宜食用，建议尽量选择新鲜肉类。

一般认为，痛风患者每日肉类摄入量不宜超过100克。

②蔬果类食物

不宜：糖分（尤其是果糖）含量高的水果，如苹果、橙子、龙眼、荔枝、柚子、柿子和石榴等。嘌呤含量较高的植物性食物，如香菇、草菇、芦笋、紫菜、海带及粮食胚芽等。

适宜：樱桃、西瓜、葡萄、草莓等可适量食用。绝大多数瓜类、块茎、块根类及大多数叶菜类蔬菜，均为低嘌呤食物，建议食用。

3、“科学”动”

尿酸高的患者运动时一定要选择适度、规律、低强度的有氧运动。建议从低强度开始，逐步过渡至中等强度。

运动次数以每周4-5次为宜，每次0.5-1小时，如慢跑、太极等。

问：降尿酸一定要吃药吗？

答：并不是所有高尿酸血症的患者都需要服药降尿酸。高尿酸血症患者需要综合和长期的全程管理，按照血尿酸水平及合并的临床症状/体征，决定药物起始治疗时机，并制定相应的治疗目标。

1. 首先患者管理是基础。了解高尿酸血症相关知识，制定个体化的生活方式干预。如合并其他疾病，需要专科医师合作制定共患病的治疗方案，避免使用影响尿酸代谢的药物。

2. 非药物治疗是关键。提倡均衡膳食，以低嘌呤饮食为主。多饮水，避免饮用可乐、果汁、奶茶等含果糖饮料或含糖软饮料。规律运动可有效降低血尿酸水平。

3. 药物治疗是补充。对于高尿酸血症患者经非药物干预疗效不佳时可酌情考虑采用药物治疗。尤其是针对血尿酸水平长期大于480 μmol/L，且合并代谢综合征、心血管疾病、慢性肾脏疾病及肾结石的患者，应多学科合作制定合理的降尿酸治疗方案。（周秋利）



【中医攻略】

脾肺两虚、经常拉肚子怎么办，试试这道乌梅粥

周一一膳——乌梅粥

【来源】《圣济总录》

【食材】乌梅10~15g，粳米60g，冰糖适量。

【用法】每日1剂，早、晚各1次，于空腹时温食，连续食用5~7天。

【功效与主治】涩肠止泻，敛肺止咳，生津止渴，收敛止血。适用于脾虚久泻久痢，肺虚久咳不止，肠风下血，消渴，暑热汗多、口渴多饮等。

【临床应用】用于慢性支气管炎、慢性非特异性结肠炎、慢性细菌性痢疾、糖尿病、痔疮出血等属脾肺两虚、气津两伤者，尤宜于慢性细菌性痢疾及慢性肠炎之泻痢不止、口干喜饮、食欲不振、小便短少等。亦可用于伤暑之人腠理开泄太过的大汗、口渴、多饮。

【使用注意】本方以收敛固涩见长，仅适宜于久咳、久泄、久痢、消渴、便血等病症，外有表邪或内有实热积滞者均非其所宜。



乌梅粥

乌梅，常常被人们视为一种休闲零食，但其实它也是一味中药，其营养及作用可不容小觑。

【中文学名】乌梅。

【别称】梅实、黑梅、熏梅、桔梅肉。

【目】蔷薇目。

【性味】味酸、涩、平。

【归经】归肝、脾、肺、大肠经。

【功能】敛肺、涩肠、生津、安蛔。

【主治】用于肺虚久咳、久泄久痢、虚热消渴、蛔厥呕吐腹痛。

【性状】本品呈类球形或扁球形，直径1.5~3cm。表面乌黑色或棕黑色，皱缩不平，基部有圆形果梗痕。果核坚硬，椭圆形，棕黄色，表面有凹点；种子扁卵形，淡黄色。气微，味极酸。

【饮片】

乌梅肉：取净乌梅，水润使软或蒸软，去核。

乌梅炭：取净乌梅，照炒炭法炒至皮肉鼓起。

【药性鉴别】

1、乌梅：长于生津止渴，敛肺止咳。

2、乌梅炭：长于收敛止血，常用于便血、尿血、崩漏下血等。



乌梅肉



乌梅炭

乌梅食用禁忌

- 1、感冒发热，咳嗽多痰，胸膈痞闷的人不宜食用；
- 2、菌痢、肠炎的前期禁忌；
- 3、女性生理期，孕产妇生产前和刚生产后不宜食用；
- 4、不宜多食久食。