

中国儿童消化道异物管理指南(2021)

中华医学会消化内镜学分会儿科协作组

中国医师协会内镜医师分会儿科消化内镜专业委员会

【摘要】 消化道异物是消化科常见的危急症之一,在儿童中最为常见。因误吞异物的种类繁多,导致处理方式多样,潜在的风险及并发症不断升级,若处理不及时或者处理不当会产生严重后果。目前,中国尚无针对儿童的消化道异物指南,在结合我国临床实践的基础上制订符合国际标准的儿童消化道异物循证指南,对有效指导和促进儿童消化道异物管理具有重要意义。本指南按照规范的制订流程,联合多学科专家,基于现有证据,结合临床实践,采用推荐意见分级的评估、制订及评价(grades of recommendations assessment development and evaluation, GRADE) 分级系统,遵循国际实践指南报告规范(reporting items for practice guidelines in healthcare, RIGHT),制订符合我国国情的儿童消化道异物管理指南,以期为各级各类接诊儿童消化道异物的临床医师提供指导与决策依据。

【关键词】 异物; 儿童; 消化道; 指南

Management of foreign bodies in the digestive tract of children in China: a clinical practice guideline (2021) Pediatric Collaborative Group, Chinese Society of Digestive Endoscopy, Beijing 100710, China; Pediatric Digestive Endoscopy Professional Committee of Chinese Endoscopist Association, Beijing 100055, China

Corresponding authors: Li Zhaoshen, Email: zhsl@vip.163.com; Linghu Enqiang, Email: linghuenqiang@vip.sina.com; Fang Ying, Email: 970910576@qq.com

【Abstract】 Foreign body in the digestive tract is one of the common critical diseases in the gastroenterology department, and it is the most common in children. Due to the wide variety of foreign body ingestion, the treatment methods are diverse, and the potential risks and complications are constantly escalating. If the treatment is not timely or improper, serious consequences will occur. However, there are no guidelines for foreign bodies in the digestive tract for children in China currently. Therefore, the development of evidence-based guidelines for the management of foreign bodies in the digestive tract of children, based on clinical practice in China, is of great significance in effectively guiding and promoting the management of foreign bodies in the digestive tract of children. In order to provide guidance and decision-making basis for clinicians at all levels who treat children with foreign bodies in the digestive tract, we complied with standard development process, collaborated with multidisciplinary expertise, based on available evidence, combined with clinical practice, adopted the grading of recommendations assessment, development and evaluation (GRADE) approach, and followed the Reporting Items for Practice Guidelines in Healthcare (RIGHT) to develop this guideline for the management of foreign bodies in the digestive tract of children.

【Key words】 Foreign bodies; Child; Digestive tract; Guideline

DOI: 10.3877/cma.j.issn.2095-7157.2021.04.002

基金项目: 中华消化内镜创新发展专项(Z-2019-45-2001)

作者单位: 100710 北京, 中华医学会消化内镜学分会儿科协作组; 100055 北京, 中国医师协会内镜医师分会儿科消化内镜专业委员会

通信作者: 李兆申, Email: zhsl@vip.163.com; 令狐恩强, Email: linghuenqiang@vip.sina.com; 方莹, Email: 970910576@qq.com

消化道异物是指消化道内不能被消化且未及时排出而滞留的各种物体,是消化科常见的危急症之一^[1]。数据显示,2015 年美国每 10 000 名儿童中有 17.9 名发生消化道异物^[2],中国尚无相关的流行病学数据。对 2016 年 1 月 1 日至 2021 年 10 月 5 日文献报道的中国儿童消化道异物病例进行整理分析,发现数量已达到 17 000 余例,实际例数可能远超这一数据。儿童本性好奇、喜欢探索,安全防范意识较差^[3],因而异物误吞在儿童中尤为常见^[4]。有研究报道,5 岁及以下儿童在儿童消化道异物患者中占比高达 75%,同时有更高的并发症和死亡风险^[5]。国内外研究均显示,硬币为最常见的消化道异物,通常不会引起严重并发症^[3,6-8]。随着儿童消化道异物种类愈加复杂、多样,如电池、磁性异物、毛发、别针、塑料笔帽、玩具、电动牙刷头、大头针、图钉、乳牙、笔头、枣核、鸡骨、螺丝钉等^[9],其并发症及风险也随之增加。由于异物大小、种类、数量、性质、嵌顿部位及滞留时间不同,处理方式、转归及结局也会不同,其中 80%~90% 的消化道异物可自行排出,10%~20% 的消化道异物需要内镜处理,少于 1% 的消化道异物需要外科手术^[2]。

由于儿童消化道异物为突发事件,处理不及时或处理不当会产生严重后果,增加家庭及社会负担。因此,消化道异物的早发现、早诊断和早治疗尤为重要。目前,国内外已发布了十余部有关消化道异物的指南和共识^[5,10-17],内容主要关注于消化道异物的诊断、治疗和管理,但尚无针对中国儿童的消化道异物指南。基于此,中华医学会消化内镜学分会儿科协作组联合中国医师协会内镜医师分会儿科消化内镜专业委员会牵头制订《中国儿童消化道异物管理指南(2021)》,旨在通过系统检索,形成基于证据的推荐意见,以期指导和促进各级各类接诊儿童消化道异物的临床医师更规范、更科学地进行儿童消化道异物诊断及治疗,从而全方位地优化儿童消化道异物管理。

一、指南制订过程

1. 指南目的:指导和促进各级各类接诊儿童消化道异物的临床医师更规范、更科学地进行儿童消化道异物的诊断及治疗。

2. 指南制订方法:本指南由中华医学会消化内镜学分会儿科协作组、中国医师协会内镜医师分会儿科消化内镜专业委员会和国家儿童区域医疗中心

(西北)暨西安交通大学附属儿童医院联合发起,由兰州大学健康数据科学研究院、兰州大学 GRADE 中心、兰州大学 Cochrane 中心、中华医学会杂志社指南与标准研究中心和中国医学科学院循证评价与指南研究中心提供方法与证据支持。启动时间为 2020 年 11 月 9 日,定稿时间为 2021 年 10 月 30 日。本指南的设计和规划基于世界卫生组织发布的《世界卫生组织指南制订手册》^[18]及中华医学会发布的《制订/修订〈临床诊疗指南〉的基本方法及程序》^[19]进行,并借鉴了《临床实践指南的制订方法与步骤》^[20]、《指南 2.0:为成功制定指南而系统研发的全面清单》^[21]等。同时,在具体的制订和撰写过程中,参考了指南研究与评估的评价(appraisal of guidelines for research and evaluation II, AGREE II)工具^[22],并遵循了国际实践指南报告规范(reporting items for practice guidelines in healthcare, RIGHT)^[23-24]。

3. 制订工作组:本指南的制订工作组由消化科、普外科、儿内科、儿外科和循证医学等学科的专家组成,制订工作组成员按照主要职能,划分为首席专家、指导委员会、秘书组、证据评价组、共识组和外审组。所有制订工作组成员均填写了《〈中国儿童消化道异物管理指南(2021)〉利益冲突声明表》,均声明不存在与本指南相关的经济利益冲突或非经济利益冲突。

4. 指南注册:本指南在制订初期撰写了计划书,并在国际实践指南注册平台(<http://www.guidelines-registry.cn>)进行了中英文双语注册(注册编号:IPGRP-2021CN217)。

5. 指南的使用者与目标人群:本指南的使用人群为各级各类接诊儿童消化道异物的临床医师。所针对的目标人群为 0~18 周岁的消化道异物患者。

6. 临床问题调研与遴选:本指南的临床问题遴选由 3 个步骤组成。(1)对消化道异物领域已发表的指南进行系统查找和阅读,在此基础上,结合对部分临床医师的调研和访谈结果,初步拟定了 17 个临床问题;(2)通过在线问卷的形式,对初步拟定的临床问题进行重要性调研,并邀请临床医师和患者补充重要但尚未纳入的问题。共收集到来自全国 31 个省、自治区和直辖市 59 家医院 67 个科室的 71 份有效问卷以及来自患者的 3 份有效问卷,新增 30 个临床问题,并对其进行了去重和合并;(3)召开专家组

会议,对临床问题调研结果和新增问题清单进行讨论,最终确定本指南所关注的 12 个临床问题。

7. 证据检索与筛选:按照人群、干预、对照、结局 (population、intervention、comparison、outcome ,PICO) 原则,证据评价组对需解决的 12 个临床问题进行解构,然后分别制定包含主题词和自由词的检索策略,并进行检索。(1) 检索英文数据库 MEDLINE (Via PubMed)、Web of Science 和 Embase,中文数据库 CNKI、Wanfang 和 SinoMed,主要纳入系统评价、Meta 分析、随机对照试验、队列研究、病例对照研究、病例系列、病例报告和指南等;(2) 检索世界卫生组织 (<https://www.who.int/>)、国际指南协作网 (<https://g-i-n.net/>)、苏格兰校际指南网络 (<https://www.sign.ac.uk/our-guidelines/>)、英国国家卫生与临床优化研究所 (<https://www.nice.org.uk/>) 和中华医学知识库 (<http://seleguide.yiigle.com/home/zhinan>) 等专业机构网站,主要纳入消化道异物领域的相关指南;(3) 补充检索 Google 学术、百度学术等其他网站,同时追溯纳入文献的参考文献,并咨询相关领域的专家。检索时限均为建库至 2021 年 7 月 20 日。完成文献检索后,针对每个临床问题,均由 2 位证据评价组成员按照文献题目、摘要和全文的顺序逐级独立筛选文献,确定纳入符合具体临床问题的文献(发表语言限定为中、英文),完成筛选后 2 人进行核对,如存在分歧,则通过共同讨论或咨询第三方协商确定。

8. 证据质量评价:对不同类型的研究选用不同的证据质量评价工具进行评价。使用系统评价偏倚风险评价工具 2 (a measurement tool to assess

systematic reviews 2 ,AMSTAR 2) ^[25-26] 对系统评价和 Meta 分析进行偏倚风险评价;使用 Cochrane 偏倚风险评价工具 (risk of bias ,ROB,针对随机对照试验) ^[27]、纽卡斯尔-渥太华量表 (Newcastle-Ottawa scale NOS,针对队列研究和病例对照研究) ^[28] 和加拿大卫生经济研究所量表 (institute of health economics ,IHE,针对病例系列和病例报告) ^[29] 等评价工具分别对相应的原始研究进行方法学质量评价。评价过程由 2 位证据评价组成员独立完成,如存在分歧,则通过共同讨论或咨询第三方协商解决。

9. 证据分级:使用推荐意见分级的评估、制订及评价体系 (grades of recommendations assessment ,development and evaluation ,GRADE) 对每个临床问题的证据质量和推荐意见强度进行分级^[30-31] (表 1)。对于部分无证据支持的临床问题,本指南依据专家临床经验,形成基于专家共识的推荐意见,即良好实践主张 (good practice statement ,GPS) ^[32]。

10. 推荐意见的形成:指南指导委员会、秘书组以及证据评价组基于国内外现有证据情况,同时考虑中国患者的偏好与价值观,干预措施的成本、利弊和可及性等后,通过讨论初步拟定出符合我国临床诊疗实践的推荐意见,分别于 2021 年 10 月 20 日和 2021 年 10 月 27 日进行 2 轮推荐意见德尔菲调查,共收集到 30 条专家修改意见。在现有证据的基础上,指南指导委员会、秘书组以及证据评价组对专家提出的修改意见进一步讨论、修改和完善,最终就所有推荐意见达成了共识(共识度 > 80% 认为达成共识)。详见临床问题与推荐意见汇总表(表 2)。

表 1 证据质量与推荐强度分级 (GRADE)

GRADE 分级	具体描述
证据质量分级	
高 (A)	非常有把握:观察值接近真实值
中 (B)	对观察值有中等把握:观察值有可能接近真实值,但也有可能差别很大
低 (C)	对观察值的把握有限:观察值可能与真实值有很大差别
极低 (D)	对观察值几乎没有把握:观察值与真实值可能有极大差别
推荐强度分级	
强 (1)	明确显示干预措施利大于弊或弊大于利
弱 (2)	利弊不确定或无论证据质量高低均显示利弊相当

注:GRADE 表示推荐意见分级的评估、制订及评价体系

表 2 中国儿童消化道异物管理指南(2021) 临床问题与推荐意见汇总表

临床问题	推荐意见
1: 儿童消化道异物的影像学检查方法有哪些?	1.1 怀疑异物误吞建议进行 X 线平片检查 ,但不建议使用钡餐(2C) 1.2 X 线平片检查阴性后仍高度怀疑异物误吞 ,或需要进一步明确异物位置以及并发症等情况时 ,推荐进行 CT 检查(1B) 1.3 在儿童消化道异物及其并发症检查中也可考虑采用超声检查(2B)
2: 儿童消化道异物内镜手术的适应证有哪些? 时机如何选择?	2.1 内镜手术适用于取出消化道内无法自行排出 ,且未伴随严重并发症的异物 ,但需根据异物类型、大小以及滞留位置和时间等选择最佳取出时机(GPS) 2.2 以下情况建议进行急诊内镜: (1) 位于食管内的各类异物引起临床症状、伴随梗阻表现或滞留超过 24 h; (2) 位于胃或十二指肠中的钝性异物引起胃肠道梗阻和损伤表现; (3) 位于食管、胃或十二指肠内的尖锐异物、纽扣电池及多个磁性异物或磁性异物合并金属(注: 纽扣电池位于胃内且无症状时建议行择期内镜) (2C) 2.3 以下情况建议进行择期内镜: (1) 位于食管内异物未引起临床表现或未伴随梗阻; (2) 位于胃或十二指肠内的异物引起临床表现 ,但未达到急诊内镜指征; (3) 胃内直径 ≥ 2.5 cm 或长度 ≥ 6.0 cm 的异物、1 ~ 2 周内未排出的单枚磁性异物或其他异物(GPS)
3: 儿童消化道异物随诊观察的适应证有哪些?	3.1 对误吞单一小型钝性异物(如磁性异物、小型纽扣电池和硬币) 且无明显临床症状的儿童 ,如果异物可以在胃肠内移行 ,建议进行临床观察和门诊随访(2C)
4: 儿童消化道异物外科手术治疗的适应证有哪些?	4.1 对存在完全梗阻、严重穿孔、形成瘘管以及由此引发其他严重并发症的高危患者 ,或内镜取出失败及并发症预防失败的患者 ,推荐尽快进行外科手术(1D) 4.2 对于已通过十二指肠的钝性异物 ,若出现临床症状或在影像学上超过 7 d 无进展 ,或内镜无法取出 ,建议进行外科手术(2C) 4.3 对于已通过十二指肠的尖锐异物 ,若出现临床症状或在影像学上超过 3 d 无进展 ,或内镜无法取出 ,建议进行外科手术(2C) 4.4 对于无法自然排出或出现肠梗阻的毒品包 ,建议积极行外科手术(2D)
5: 儿童消化道异物内镜手术常用的技巧有哪些?	5.1 取出异物时 ,建议异物长轴方向与消化道管腔方向保持一致(GPS) 5.2 取较大异物时应谨慎操作 ,建议边充气、边取出(GPS) 5.3 异物到达食管上端后 ,建议使患者下颌后仰 ,取出异物(GPS) 5.4 进行儿童消化道异物内镜手术时 ,建议根据异物特点选用适当的器械(GPS)
6: 儿童消化道异物内镜手术围手术期管理的要点有哪些?	6.1 推荐术前全面收集患者病史 ,包括异物类型、大小、数量、形状及部位 ,误吞异物时间以及最后进食时间等(1C) 6.2 建议术前向患者家长或法定监护人告知手术过程、风险及并发症 ,并让其签署知情同意书(GPS) 6.3 建议患者择期内镜术前禁食 6 ~ 8 h、禁水至少 2 h; 急诊内镜术前可酌情放宽禁食、水时间(2C) 6.4 推荐患者在术前进行血常规、凝血功能、肝肾功能、输血前检查及心电图、胸部 X 线等常规、必要的实验室检查及辅助检查(1C) 6.5 对于经肛小肠镜或结肠镜取出下消化道异物前进行肠道准备: < 2 岁的患者建议使用生理盐水灌肠 ,此外还可考虑聚乙二醇电解质散或乳果糖; ≥ 2 岁的患者建议高剂量分次使用聚乙二醇电解质散(2C)
7: 儿童误吞纽扣电池的处理流程是什么?	7.1 当纽扣电池位于食管 ,推荐行急诊内镜取出(1B) 7.2 当纽扣电池位于胃内且无症状时 ,建议行择期内镜 ,并定期行 X 线检查以监测其排出。当纽扣电池位于胃内且有以下情况建议行急诊内镜取出: (1) 患者出现胃肠道症状; (2) 同时误吞多枚纽扣电池; (3) 纽扣电池在胃内停留超过 48 h; (4) 纽扣电池直径 ≥ 20 mm(2D) 7.3 当纽扣电池已通过十二指肠 ,建议每 1 ~ 2 d 进行 X 线检查以跟踪电池的移行情况 ,直到电池排出体外(2C)
8: 儿童误吞枣核(尖锐异物) 的处理流程是什么?	8.1 对食管、胃和十二指肠内的枣核(尖锐异物) ,无论有无消化道症状 ,均建议行急诊内镜取出(2C) 8.2 对已通过十二指肠的枣核(尖锐异物) ,若无症状 ,建议临床随诊观察; 若有肠梗阻、肠穿孔征象 ,建议外科手术取出(GPS)
9: 儿童误吞多枚磁性异物的处理流程是什么?	9.1 对于滞留在食管、胃和十二指肠内的多枚磁性异物 ,建议行急诊内镜处理(2D) 9.2 胃镜探查不能取出或不能完全取出 ,且患者无临床症状 ,多枚磁性异物不断移行时 ,建议密切观察; 若多枚磁性异物持续停留在同一位置或出现临床症状 ,建议外科手术处理; 当内镜探查发现已经出现胃肠道穿孔时 ,建议外科手术处理(2D)

续表 1

10: 儿童胃石症的处理流程是什么?	10.1 对于植物性胃石症,当胃石体积小、质地松软时,建议使用药物或其他助溶性物质溶解后待其自然排出;溶石治疗失败,质地较硬且药物不能溶解的胃石建议碎石后内镜下治疗;当溶石治疗联合内镜下治疗失败或合并严重并发症时,建议采用外科手术治疗(2C) 10.2 对于毛发性胃石症,胃石体积小时可考虑内镜下取石,内镜下取石治疗失败时建议外科手术治疗(2D)
11: 儿童消化道异物内镜手术应选择何种麻醉方式?	11.1 推荐在全身麻醉下开展儿童消化道异物内镜手术(1B) 11.2 预期手术时间较长或 <1 岁患者,推荐气管插管全身麻醉(1D)
12: 儿童消化道异物并发症的危险因素及处理方法有哪些?	12.1 儿童消化道异物并发症的危险因素主要有患者年龄(<3 岁)、异物形状或长度(尖锐异物、长形异物)、异物类型及性质(磁性异物、纽扣电池、金属、塑料、腐蚀性物质)、异物数量(≥2 个)、异物滞留时间(>24 h)、异物嵌顿位置(食管)以及基础疾病(包括儿童消化道畸形、吞咽障碍、贲门失弛缓症和食管炎等)(2C) 12.2 儿童消化道异物并发黏膜渗血或出血量小时建议采用局部药物止血,若存在小血管破裂则建议采取金属夹夹闭、皮圈套扎或高温凝固止血(2C) 12.3 儿童消化道异物并发穿孔时,建议小瘘口予以金属夹夹闭或联合尼龙绳圈套治疗,较大食管瘘口置入覆膜支架治疗或外科手术治疗,封闭瘘口前如有渗出或感染则需引流并予以抗生素治疗(2C) 12.4 儿童消化道异物并发管腔狭窄时,建议尝试内镜下治疗(2C)

11. 指南的撰写和外审: 推荐意见达成共识后, 秘书组参考 RIGHT 撰写指南初稿, 撰写完成后交由外审组成员(未直接参与该指南的制订过程)对指南全文进行审阅, 提出反馈意见, 秘书组根据反馈意见对全文进行修改和完善, 最终形成指南终稿, 并由指导委员会批准。

12. 指南的传播与实施: 指南发表后, 指南工作组将进行指南传播和推广工作。具体方式: (1) 在相关学术会议中介绍指南; (2) 撰写本指南的解读文章并在期刊上发表; (3) 有计划地在全国范围内组织相关临床医师学习指南内容; (4) 利用微信、微博和相关网站等途径对本指南进行宣传。

13. 指南的更新: 本指南工作组将持续关注该领域的相关研究, 根据证据更新情况, 适时启动指南的更新工作, 并在更新过程中遵循相关的更新方法和流程^[33]。

二、推荐意见及依据

临床问题 1: 儿童消化道异物的影像学检查方法有哪些?

推荐意见 1: 怀疑异物误吞建议进行 X 线平片检查, 但不建议使用钡餐(2C)。X 线平片检查阴性后仍高度怀疑异物误吞, 或需要进一步明确异物位置以及并发症等情况时, 推荐进行 CT 检查(1B)。在儿童消化道异物及其并发症检查中也可考虑采用超声检查(2B)。

在进行影像学检查前, 应详细询问病史, 了解异

物的种类、形状、误吞时间以及症状等信息^[16]。怀疑异物误吞时, 尽管部分病例无临床表现^[3], 但也建议进一步采取影像学检查, 以明确患者病情。X 线平片作为一种常见的影像学检查, 可以显示硬币、纽扣电池、磁性物体等不透 X 线异物的位置、大小、形状和数量等特征, 也有助于发现潜在的梗阻和穿孔等并发症^[16, 34]。同时由于 X 线检查用时较短、操作简单、经济成本低的优点, 怀疑异物误吞建议首先进行 X 线平片检查, 取立位正、侧位片。需要注意的是, 由于密度分辨率较低、邻近组织结构重叠等因素, 对于鱼刺等非常细小的异物, 或者果核、肉块、塑料制品等透 X 线异物, 很难通过 X 线检查发现, 可能会造成漏诊^[16, 35]。在使用 X 线进行检查时, 需注意区分纽扣电池和硬币两种异物, 前者在 X 线正位片上常显示“双环征”, 即 2 个同心圆的高密度影^[36]。关于 X 线检查中使用钡剂, 尽管有研究显示对于一般情况良好的患者, X 线钡餐造影检查有助于诊断消化道异物^[37], 但是异物误吞后可能导致食管发生, 摄入钡剂增加误吸的风险, 并且会对随后的内镜检查造成一定干扰, 因而一般不建议使用^[10, 12, 38-39]。

CT 检查也是被广泛应用的一种影像学检查方法, 相比于 X 线, CT 检查密度分辨率高, 无前后结构重叠的干扰, 对异物的显示比 X 线片清楚、准确^[40]。现有研究显示, CT 对异物的诊断准确性较高^[41-43], 且可以直接显示异物的大小、形态、部位及

并发症^[44]。同时,在使用 CT 图像后处理技术(包括多平面重建、最大密度投影、容积再现等)后,各并发症检出的特异度和敏感度均可以进一步提高^[45]。但是 CT 检查价格相对较高,也伴随相对较高的射线辐射剂量^[46],因此我们推荐 X 线平片检查阴性后仍高度怀疑异物吞食时可进行 CT 检查明确诊断,并了解异物位置和并发症等情况,儿童常见的消化道异物影像学及内镜下表现(图 1)。

除 X 线和 CT 检查之外,近年来超声在儿童消化道异物诊断中的应用也逐步受到关注。有研究显示,超声诊断儿童胃肠道异物的符合率为 67.5%^[47]。也有系统评价显示,超声检查在识别软组织异物方面的敏感度为 72% (95% CI: 57% ~ 83%),特异度为 92% (95% CI: 88% ~ 95%)^[48]。同时,超声检查无需考虑异物是否透 X 线,可较为准确地显示消化道异物的位置^[49],且不存在射线辐射。因此在儿童消化道异物的检查中也可应用超声进行辅助诊断。但需要注意的是超声检查呈现的是动态图像,不便于反复查阅,且可能会因操作者个人经验的不同对图像结果的判断产生误差。

临床问题 2: 儿童消化道异物内镜手术的适应证有哪些? 时机如何选择?

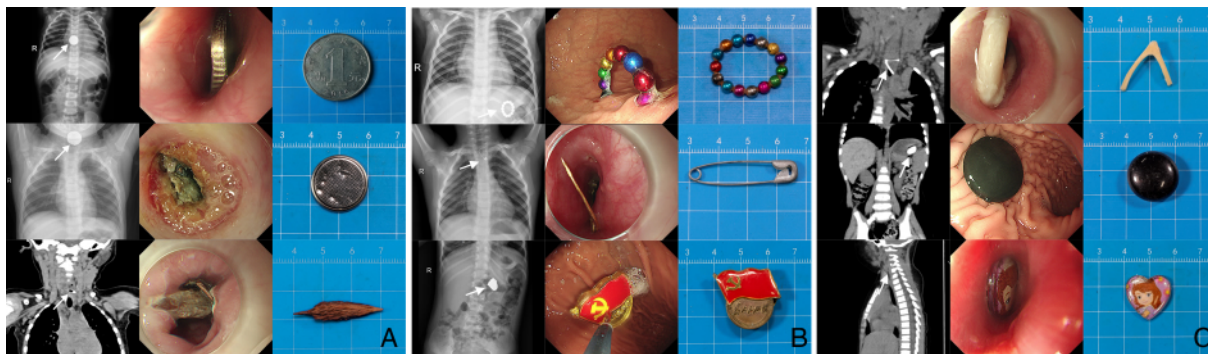
推荐意见 2: 内镜手术适用于取出消化道内无法自行排出,且未伴随严重并发症的异物,但需根据异物类型、大小以及滞留位置和时间等选择最佳取出时机(GPS)。以下情况建议进行急诊内镜:(1) 位于食管内的各类异物引起临床症状、伴随梗阻表现或滞留超过 24 h;(2) 位于胃或十二指肠中的钝性异物引起胃肠道梗阻和损伤表现;(3) 位于食管、胃或十二指肠内的尖锐异物、纽扣电池及多个磁性异物或磁性异物合并金属(注:纽扣电池位于胃内且无症状时建议行择期内镜)(2C)。以下情况建议进行择期内镜:(1) 位于食管内异物未引起临床表现或未伴随梗阻;(2) 位于胃或十二指肠内的异物引起临床表现,但未达到急诊内镜指征;(3) 胃内直径 ≥ 2.5 cm 或长度 ≥ 6.0 cm 的异物,1~2 周内未排出的单枚磁性异物或其他异物(GPS)。

内镜手术在消化道异物处理中应用广泛,是国内外消化道异物领域指南一致推荐的处理方式之一^[5,10,12-14,16],适用于在消化道内难以自行排出,且未伴随严重并发症(器官损伤、大量出血等)的异物^[16,50-51]。在行内镜手术前,需通过病史、临床表

现、异物特点、异物位置及实验室检查等对患者情况进行评估,以判断内镜操作的风险^[16,52]。对消化道异物并发症的处理,内镜医师需在内镜手术前从手术器材、操作水平及医院整体救治水平等方面进行充分评估,有足够能力应对出现的各种突发情况时,方可进行,否则建议转至上级医院进行处理。鉴于异物在种类、位置、大小及滞留时间等方面存在差异,因而需要考虑最佳的治疗时机,一般分为急诊内镜和择期内镜^[16]。

急诊内镜原则上 2 h 内,最迟 6 h 内进行内镜手术^[10],主要针对高危异物^[16]。食管异物容易发生于食管 3 个生理狭窄^[53],其中,70%~75% 位于颈部狭窄^[54]。当异物嵌顿于食管,且引起临床症状(如流涎、呕吐、吞咽困难、疼痛、气促、呼吸困难等)或滞留超过 24 h,为避免病情进展,建议行急诊内镜手术^[5,10,13]。位于胃或十二指肠中的钝性异物引起临床症状(如胃肠道梗阻和损伤表现),为及时控制病情,建议行急诊内镜手术^[5,14,16]。研究显示,尖锐异物发生出血、穿孔和感染等并发症的可能性高于钝性异物($OR = 2.85$, 95% CI: 1.08 ~ 7.50),与 < 12 h 相比,当滞留时间为 24~48 h ($OR = 4.04$, 95% CI: 1.55 ~ 10.51) 和 48~72 h ($OR = 8.48$, 95% CI: 2.41 ~ 29.85) 时风险显著增加^[55],因此建议无论尖锐异物滞留任何位置或是否引起临床症状,均行急诊内镜手术^[5,12,14]。纽扣电池滞留在消化道时,可能会导致黏膜损伤、坏死,形成局部并发症^[56],建议对误吞纽扣电池的患者行急诊内镜手术(除纽扣电池滞留于胃内且无临床症状时)^[5,12-14]。同时有研究显示,对于胃内的纽扣电池,超过 12 h 进行胃镜手术与在 12 h 内进行胃镜手术相比,患者发生胃部损伤的可能性显著增加($OR = 2.85$, 95% CI: 1.08 ~ 7.50)^[57],建议纽扣电池位于胃内但无症状时行择期内镜,但最好在 12 h 内取出。误吞多个磁性异物或磁性异物合并金属时,其形成的引力可能会导致肠壁坏死、穿孔、瘘管形成或腹膜炎等并发症^[58],建议行急诊内镜治疗^[12,16]。

择期内镜原则上为 24 h 内行内镜手术,主要针对普通异物^[16]。研究显示,误吞异物到有效治疗的时间间隔 ≤ 24 h 与 > 24 h 相比,可减少并发症发生率和缩短术后住院天数^[59],建议对未达到急诊内镜指征的情况行择期内镜治疗^[16],如异物位于食管内但未引起临床表现或未伴随梗阻^[5,10,12-14],或异物



注: A: 硬币、纽扣电池、枣核; B: 多枚磁性异物、别针、金属纪念章; C: 骨头、围棋子、立体贴画

图 1 常见的消化道异物影像学及内镜下图片

位于胃或十二指肠内伴随临床症状,但未造成胃肠道损伤和梗阻^[5,14,16]。对于直径 ≥ 2.5 cm 或长度 ≥ 6.0 cm 的异物,考虑到其很难通过幽门,不易从肠道排出,建议行择期内镜治疗^[10,13-14]。对于滞留在胃内超过 1~2 周的异物,考虑其很难自行排出^[60],在结合患者家属意愿的基础上,建议行择期内镜手术。对于误吞的单枚磁性异物,一旦到达胃部,只要不会发生进一步摄入,或将其他磁性异物或金属物体佩戴在患者身体或衣物上,危险性相对较低^[14,61],建议行择期内镜手术。需注意的是,择期内镜手术前应行影像学检查,以判断异物的位置,避免不必要的操作^[5]。

临床问题 3: 儿童消化道异物随诊观察的适应证有哪些?

推荐意见 3: 对误吞单一小型钝性异物(如磁性异物、小型纽扣电池和硬币)且无明显临床症状的儿童,如果异物可以在胃肠内移行,建议进行临床观察和门诊随访(2C)。

大多数儿童误吞的异物都能自行且安全地通过胃肠道排出^[5]。临床上,如果无内镜手术和外科手术指征,通常建议保守治疗。现有文献资料表明,对于误吞的硬币、纽扣电池和磁性异物等单一异物,患者可以自行排出^[60,62],排出时间一般为到达胃部后 4~6 d,极少数异物会在 4 周内排出^[13],但直径 ≥ 2.5 cm 的异物无法通过幽门,长度 ≥ 6 cm 的异物无法通过十二指肠,因而难以自行排出^[5,10,14]。因此,对于误吞直径 < 2.5 cm、长度 < 6 cm 的钝性异物患者,如果无明显临床症状,且影像学检查可观察到异物移行^[62],推荐临床观察和门诊随访,但在这一过程中,需密切观察患者是否出现胃肠穿孔或梗阻的临床表现,也需考虑异物进入阑尾腔^[63-65]和 Meckel

憩室^[66]的可能,同时叮嘱家长持续密切观察粪便中是否排出异物。

临床问题 4: 儿童消化道异物外科手术治疗的适应证有哪些?

推荐意见 4: 对存在完全梗阻、严重穿孔、形成瘘管以及由此引发其他严重并发症的高危患者,或内镜取出失败及并发症预防失败的患者,推荐尽快进行外科手术(1D)。对于已通过十二指肠的钝性异物,若出现临床症状或在影像学上超过 7 d 无进展,或内镜无法取出,建议进行外科手术(2C)。对于已通过十二指肠的尖锐异物,若出现临床症状或在影像学上超过 3 d 无进展,或内镜无法取出,建议进行外科手术(2C)。对于无法自然排出或出现肠梗阻的毒品包,建议积极行外科手术(2D)。

外科手术创伤大、感染风险高,只有少于 1% 的儿童消化道异物需要外科手术^[17,60]。现有文献表明,外科手术治疗的潜在适应证主要包括出现并发症、内镜下异物取出失败或内镜下并发症预防失败,其中并发症包括完全梗阻、严重穿孔和形成瘘管等,同时,对于由以上并发症引起其他严重并发症情况,也推荐尽快进行外科手术^[3,12,52]。

若患者随诊观察或医院就诊时异物已到达下消化道,且出现临床症状,经评估无法用内镜取出,则应考虑外科手术。此外,对于下消化道异物,若长时间无进展,并发症发生率将大大增加^[67],因此对于影像学检查显示长时间无进展的异物,或内镜无法取出,应考虑外科手术。但影像学上有无进展的观察时间需根据异物类型进行判断,钝性异物(已通过十二指肠)一般为 7 d^[5,13-14,68];尖锐异物(已通过十二指肠)一般为 3 d^[5,13-14]。此外,毒品包破裂可能有致命的危险,为内镜处理的禁忌证,因此不应尝

试内镜取出。当毒品包无法自行排出或存在肠梗阻迹象时,建议积极行外科手术;如果怀疑毒品包破裂,应立即手术并紧急咨询药物毒性^[13-14]。

临床问题 5: 儿童消化道异物内镜手术常用的技巧有哪些?

推荐意见 5: 取出异物时,建议异物长轴方向与消化道管腔方向保持一致(GPS)。取较大异物时应谨慎操作,建议边充气、边取出(GPS)。异物到达食管上端后,建议使患者下颌后仰,取出异物(GPS)。进行儿童消化道异物内镜手术时,建议根据异物特点选用适当的器械(GPS)。

内镜下消化道异物取出存在一定风险,操作不当可能会导致出血、穿孔等并发症的发生,若采用一定技巧,则能够有效避免并发症的发生。异物取出前,建议患者采取左侧卧位或臀高平卧位,以免异物继续向下移行^[69]。取出异物时,尽量使其长轴与消化道管腔平行,避免锐利的异物划伤消化道黏膜,特别是长形带尖的异物,如牙签、针、骨头、鱼刺、注射针等,应使其尖端向下^[70]。在取较大异物时应谨慎操作,缓慢取出,忌粗暴,同时充气,以使消化道管腔扩张,避免异物嵌顿造成更大的损伤^[1]。当异物进入食管上段后,尽可能使患者下颌后仰,以利于异物取出,但应注意防止异物脱落滑入气管、后鼻道^[69, 71]。同时,在手术过程中可考虑采用肌松剂使食管肌肉松弛,以便于内镜插入和操作,提高异物取出成功率^[72]。

对于儿童消化道异物内镜手术,建议根据异物特点选用适当的器械(包括取物附件及保护器材),可提高异物取出率,减少操作不当造成的消化道损伤^[16, 73-74]。常用的器械包括:异物钳(活检钳、鼠齿钳、鳄口钳、鼠齿鳄口钳、三爪钳、五爪钳、磁性异物钳/器等)、圈套器、网篮、外套管、网兜、胶薄膜袋、透明帽等^[16, 50, 69, 75-76](图 2)。其中,鼠齿钳和圈套器的使用最为广泛^[77]。器械的选择取决于异物大小、形状、种类等,如长形异物常选用圈套器和网篮,较小的圆球形异物常选用网兜,扁平异物(如硬币、纽扣等)首选异物钳,金属异物、磁性异物等可尝试在磁性异物钳/器吸引下取出^[78](表 3)^[5, 10, 16]。

指南制订工作组收集并整理了常见异物的取出视频,视频中包括了不同异物的器械选择及取出技巧,以供参考(扫描文末二维码可观看)。

表 3 儿童消化道异物内镜手术常用器械

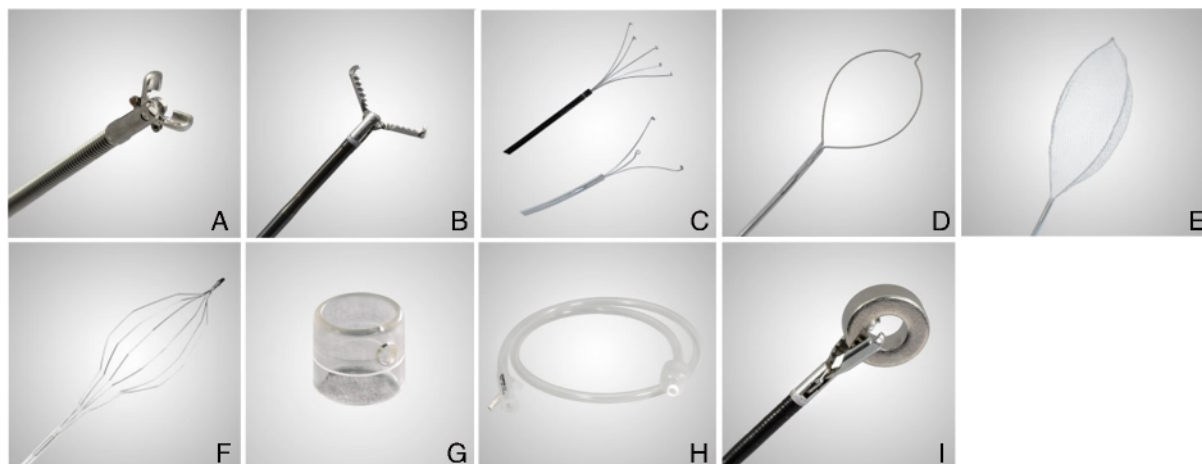
异物类型	适用器械
短、钝异物	异物钳、圈套器、网兜、网篮
扁平异物	异物钳、圈套器、网兜、网篮、外套管
长形异物	圈套器、网篮、外套管、保护罩
尖锐异物	异物钳、圈套器、网兜、外套管、保护罩
金属、磁性异物	异物钳、圈套器、网兜、磁性异物钳/器
食物团块	异物钳、圈套器、网兜、外套管、透明帽

临床问题 6: 儿童消化道异物内镜手术围手术期管理的要点有哪些?

推荐意见 6: 推荐术前全面收集患者病史,包括异物类型、大小、数量、形状及部位,误吞异物时间以及最后进食时间等(1C)。建议术前向患者家长或法定监护人告知手术过程、风险及并发症,并让其签署知情同意书(GPS)。建议患者择期内镜术前禁食 6~8 h、禁水至少 2 h;急诊内镜术前可酌情放宽禁食、水时间(2C)。推荐患者在术前进行血常规、凝血功能、肝肾功能、输血前检查及心电图、胸部 X 线等常规、必要的实验室检查及辅助检查(1C)。对于经肛小肠镜或结肠镜取出下消化道异物前进行肠道准备: <2 岁的患者建议使用生理盐水灌肠,此外还可考虑聚乙二醇电解质散或乳果糖; ≥2 岁的患者建议高剂量分次使用聚乙二醇电解质散(2C)。

内镜下取出不同异物需要不同的器械,且异物的数量及位置也在一定程度上影响手术的难度及时间,故在术前建议全面收集患者病史,包括异物的类型、大小、数量、形状及部位,异物误吞时间以及最后进食时间及既往病史等^[10, 50]。此外,建议术前向患者家长或法定监护人告知手术必要性、手术过程、风险以及可能出现的并发症,并让其签署知情同意书^[79-80]。需注意术前告知家长或法定监护人,因消化道异物动态移行特点,可能存在术中内镜无法探查及取出。

血常规能够提示患者是否存在出血、感染等情况,凝血功能、肝肾功能、心电图及胸部 X 线检查等有助于评估内镜、手术等操作风险^[16, 38, 81]。对于可疑存在并发症的消化道异物患者,必要时行实验室检查评估病情^[14]及后续内镜或手术操作的风险^[17],尤其当消化道异物嵌顿时间较长,或生命体征不平稳的情况下,更应该重视实验室检查及辅助检查结果^[17]。



注: A: 活检钳; B: 鼠齿鳄口钳; C: 三爪钳、五爪钳; D: 圈套器; E: 异物网篮; F: 取石网篮; G: 透明帽; H: 小肠镜外套管; I: 磁性异物取出器

图2 儿童消化道异物内镜手术常用器械

内镜手术前患者需进行饮食准备,同时了解术前最后一次进食时间、进食种类及进食量,从而判断胃排空时间,决定麻醉及手术时间。一般饮水后 2 h 排空,流食、半流食 4 h 排空,固体食物需要 6~8 h 排空^[82]。内镜术前需禁食 6~8 h,禁水至少 2 h 时,急诊内镜患者可酌情放宽禁食和禁水时间^[16,50]。对于新生儿,需禁食母乳 4 h^[82];对于胃动力不足的患者需延长禁食时间^[79]。

结肠异物相对少见^[83],如果动态影像学检查提示异物位置无移行时,应考虑结肠镜下异物取出。无痛结肠镜除要求禁饮食外,还需进行肠道准备。本指南参考《中国儿童消化内镜诊疗相关肠道准备快速指南(2020)》^[84]的推荐意见,推荐<2岁的儿童使用生理盐水灌肠进行肠道准备,同时还可考虑聚乙二醇电解质散或乳果糖;≥2岁的儿童高剂量分次使用聚乙二醇电解质散进行肠道准备。

临床问题 7: 儿童误吞纽扣电池的处理流程是什么?

推荐意见 7: 当纽扣电池位于食管,推荐行急诊内镜取出(1B)。当纽扣电池位于胃内且无症状时,建议行择期内镜,并定期行 X 线检查以监测其排出。当纽扣电池位于胃内,且有以下情况建议行急诊内镜取出:(1)患者出现胃肠道症状;(2)同时误吞多枚纽扣电池;(3)纽扣电池在胃内停留超过 48 h;(4)纽扣电池直径≥20 mm(2D)。当纽扣电池已通过十二指肠,建议每 1~2 d 进行 X 线检查以跟踪电池的移行情况,直到电池排出体外(2C)。

纽扣电池作为一种特殊异物,有时会造成消化道

梗阻,更为严重的是可能会产生苛性碱烧伤(碱性电解质释放)、电烧伤(由于黏膜和具有剩余电荷的电池之间产生电流引起的灼伤)、机械损伤(黏膜压迫引起的缺血性坏死)等病理损伤,短时间内可引起食管溃疡、穿孔、纵隔感染等,甚至可能危及生命^[85]。对怀疑误吞纽扣电池的患者,临床医师在诊断过程中需根据临床表现和影像学检查综合判断,同时关注纽扣电池嵌顿位置、大小、数量及滞留时间等。

研究显示,纽扣电池嵌顿于食管仅 2~2.5 h 即可造成食管严重烧伤、食管狭窄等并发症^[86]。通常情况下,患者就诊时已出现临床症状,具体包括吞咽困难、呕吐、发热、呕血、黑便和腹痛等^[87-89]。因此,若患者误吞纽扣电池,需尽快行内镜手术取出。如不能及时取出,可早期、多次摄入蜂蜜或硫酸铝,以减轻纽扣电池对食管的损伤程度,改善患者预后^[90-91]。

纽扣电池滞留于胃内时仅 25% 的患者存在胃部症状,损伤率较低,但胃黏膜损伤与纽扣电池滞留时间相关,纽扣电池胃内滞留 12 h 后取出造成的胃部可视化损伤发生率是 12 h 内取出的 4.5 倍^[57]。同时有指南建议年龄>5 岁的无症状儿童择期内镜下取出胃内纽扣电池^[5]。综上,本指南建议纽扣电池位于胃内但无症状时行择期内镜,但最好在 12 h 内取出,同时需通过 X 线检查监测纽扣电池移行情况^[5];针对出现胃肠道损伤的患者行急诊内镜。另外,纽扣电池的大小、数量以及滞留时间也决定着内镜的治疗时机,对于直径≥20 mm 的纽扣电池^[92]、同时误吞多枚纽扣电池^[93],或纽扣电池在胃内停留超过 48 h^[94]的情况,尽管最初可能没有症状,但也

会导致胃部严重损伤 因而建议行急诊内镜。

研究显示 85.4% 的纽扣电池通过十二指肠后可在 72 h 内排出体外^[95]。多部指南^[13, 15, 96]建议: 对于已通过十二指肠的纽扣电池每 3~4 d 进行一次 X 线检查以跟踪电池的移行情况, 直到电池排出体外。结合中国国情及患者意愿, 建议 X 线检查频次缩短为每 1~2 d。综上, 本指南建议对已通过十二指肠的纽扣电池进行临床观察, 必要时干预治疗。综上所述, 推荐儿童误吞纽扣电池的具体处理流程(图 3)。

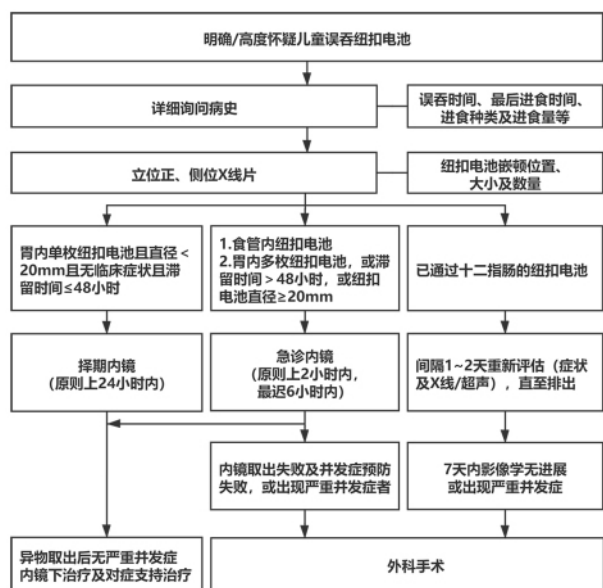


图 3 纽扣电池内镜下处理流程图

临床问题 8: 儿童误吞枣核(尖锐异物)的处理流程是什么?

推荐意见 8: 对食管、胃和十二指肠内的枣核(尖锐异物), 无论有无消化道症状, 均建议行急诊内镜取出(2C)。对已通过十二指肠的枣核(尖锐异物), 若无症状, 建议临床随诊观察; 若有肠梗阻、肠穿孔征象, 建议外科手术取出(GPS)。

尖锐异物在儿童消化道异物中较为常见^[6, 97], 易造成穿孔^[98], 且是造成穿孔的最常见异物类型^[51, 55]。儿童因消化道管腔相对狭小, 一旦误吞异物容易发生异物滞留, 并导致窒息、消化道出血和穿孔等并发症。其中食管穿孔的危害较大, 可能导致大出血甚至死亡。食管穿孔的部位以食管上段最为常见, 其临床表现常缺乏特异性, 可有发热、吞咽困难、流涎、呕吐及腹痛等表现, 严重时出现气促及呼吸困难等^[51, 99]。下消化道穿孔常见急腹症表现, 其中以中下腹或右下腹多见, 这可能与穿孔部位多

于回肠末端有关, 故要注意与急性阑尾炎鉴别诊断, 还可能出现腹膜刺激征(腹部压痛、反跳痛、肌紧张)等表现^[16, 100], 若患者出现上述相关症状, 需要及时进行治疗。

有关消化道异物处理的多篇指南均建议要根据尖锐异物嵌顿的位置进行紧急内镜处理, 当怀疑吞入尖锐异物时, 必须对患者进行评估以确定异物的类型和位置, 即使在影像学检查结果为阴性时, 也要进行内镜检查^[13]。多部指南^[5, 14]均建议无论是在食管、胃还是十二指肠, 尖锐异物均应行内镜紧急取出, 最佳时机分别为 4 h 内和 2 h 内, 也有指南^[5]强调在胃和十二指肠近端的尖锐异物, 即使患者无症状, 也应及时内镜取出。现有研究显示, 已通过十二指肠的尖锐异物可每天通过影像学随访追踪, 若 3 d 内没有进展则考虑手术取出^[101]。随诊观察期间还应指导患者报告腹痛、呕吐、呕血、持续体温升高或黑便等征象^[102-103], 一旦出现肠梗阻、肠穿孔征象, 建议行外科手术取出。综上所述, 推荐儿童误吞枣核(尖锐异物)的具体处理流程(图 4)。

临床问题 9: 儿童误吞多枚磁性异物的处理流程是什么?

推荐意见 9: 对于滞留在食管、胃和十二指肠内的多枚磁性异物, 建议行急诊内镜处理(2D)。胃镜探查不能取出或不能完全取出, 且患者无临床症状, 多枚磁性异物不断移行时, 建议密切观察; 若多枚磁性异物持续停留在同一位置或出现临床症状, 建议外科手术处理; 当内镜探查发现已经出现胃肠道穿孔时, 建议外科手术处理(2D)。

多部指南及共识中均有提及儿童误吞多枚磁性异物或单枚磁性异物合并金属异物的情况, 部分建议行急诊内镜取出异物^[5, 16], 也有建议在 24 h 内使用内镜将异物取出^[10, 14]。但考虑到多枚磁性异物在体内时间越长, 并发症风险越高, 若可用内镜取出磁性异物时, 本指南建议行急诊内镜处理。

当内镜探查不能取出或不能完全取出时, 患者无临床症状且磁性异物不断移行, 可密切观察; 但多枚磁性异物停留在同一位置时间过长或者患者出现临床症状时, 需要考虑外科手术^[14]。多篇研究结果显示, 采取内镜或外科手术方式可成功取出多枚磁性异物或单枚磁性异物合并金属异物, 且预后良好^[104-107]。多篇病例系列研究中对于误吞多枚磁性异物患者的处理流程为先行内镜取出, 胃镜探查不

能取出时(磁性异物位于十二指肠、小肠或结肠时)联合外科手术治疗;当胃镜检查发现已经出现胃肠道穿孔时,也应考虑进行外科手术^[105-106]。但有病例报告对于胃镜探查发现胃肠道穿孔的患者,采取金属夹夹闭处理穿孔,预后良好^[108]。此外,有研究指出,接受外科手术治疗的患者误吞磁性异物后的平均就诊时间要长于未接受外科手术治疗的患者^[107],建议对误吞磁性异物的患者尽早进行处理,以降低患者外科手术治疗的概率以及出现并发症的风险。综上所述,推荐儿童误吞多枚磁性异物的具体处理流程(图 5)。

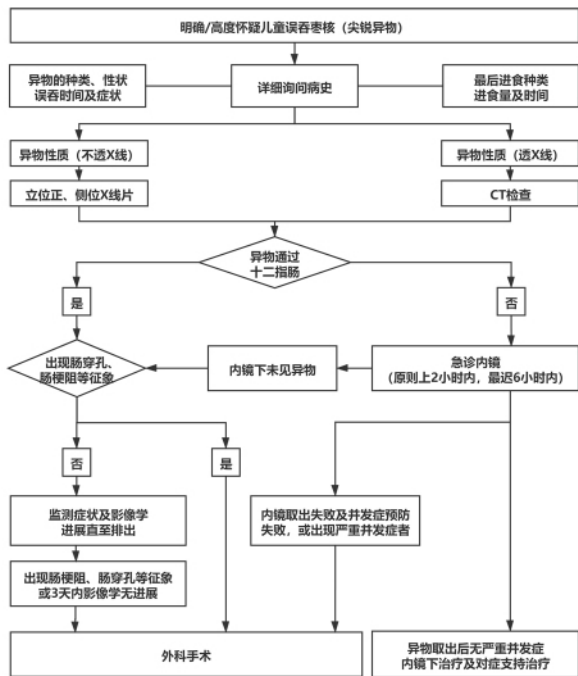


图 4 枣核(尖锐异物)内镜下处理流程图

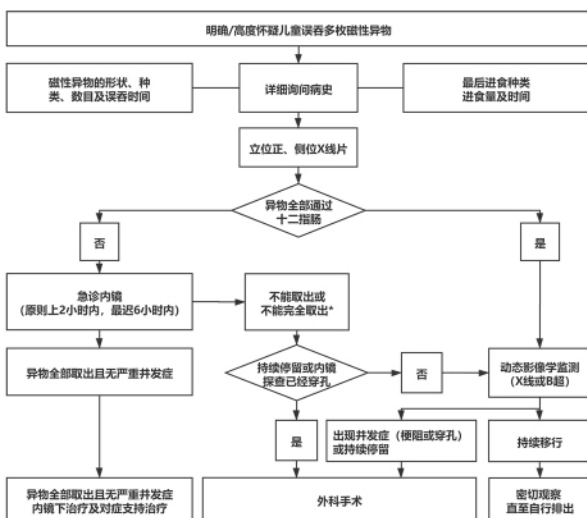


图 5 多枚磁性异物内镜下处理流程图

临床问题 10: 儿童胃石症的处理流程是什么?

推荐意见 10: 对于植物性胃石症,当胃石体积小、质地松软时,建议使用药物或其他助溶性物质溶解后待其自然排出;溶石治疗失败,质地较硬且药物不能溶解的胃石建议碎石后内镜下治疗;当溶石治疗联合内镜下治疗失败或合并严重并发症时,建议采用外科手术治疗(2C)。对于毛发性胃石症,胃石体积小时可考虑内镜下取石,内镜下取石治疗失败时建议外科手术治疗(2D)。

儿童胃石根据摄入物质性质主要分为植物性胃石和毛发性胃石。胃石症的治疗方法主要包括:药物溶石治疗、内镜下碎石治疗、外科手术治疗以及多种方式联合治疗^[16,109-110]。药物溶石治疗通常为口服碳酸氢钠溶液、质子泵抑制剂、果胶酶等消化酶制剂、促胃肠动力药以及其他助溶性物质(如碳酸饮料)等^[16,109,111-113]。内镜下碎石治疗包括:激光碎石术、圈套器+异物钳、活检钳、网篮、五爪钳、鼠齿钳、氩离子凝固装置和电动液压碎石设备进行碎石^[109,114-115]。外科手术治疗主要采用剖腹手术治疗和腹腔镜胃切开治疗^[109]。考虑到胃石性质会影响治疗方案的选择,因而建议根据胃石特点,选择合适的治疗方式。

对于植物性胃石,主要通过药物溶石、内镜下碎石、药物溶石联合内镜碎石和外科手术进行治疗^[110,116-118]。现有研究结果显示,对病程在 15 d 之内,胃石大小为 2~5 cm 的患者可行药物治疗;对病程较长、胃石大小 > 5 cm 的患者可行内镜下取石^[117];若发生急性并发症(如肠梗阻)需行手术治疗^[116-117]。有研究表明,药物溶石治疗和内镜治疗相比,药物溶石治疗住院费用较低,治愈率与住院时间无明显差异^[119];也有研究表明,内镜治疗的临床症状完全缓解时间、住院时间、2 周后复查胃镜显示胃石残存率及并发症发生率均明显低于药物治疗^[120]。

对于毛发性胃石,主要通过内镜下取石和外科手术(包括剖腹手术和腹腔镜手术)进行治疗^[110,121-122]。在临床实践中,外科手术是主要的治疗方式^[121]。一般对于体积较小的毛发性胃石,可考虑内镜下取石治疗^[123];若取石失败,进行外科手术治疗^[109,121,124-125];若患者出现梗阻、出血、穿孔和腹膜炎等严重并发症时,也应及时行外科手术治疗^[121]。同时,患者在治疗后建议由精神疾病专科继续进行心理干预和药物治疗,并坚持长期随访,以

避免复发^[121-122]。

临床问题 11: 儿童消化道异物内镜手术应选择何种麻醉方式?

推荐意见 11: 推荐在全身麻醉下开展儿童消化道异物内镜手术(1B)。预期手术时间较长或 < 1 岁患者, 推荐气管插管全身麻醉(1D)。

对患者行内镜手术时, 由于其配合度较低, 且对内镜的耐受性较差, 导致手术处理时间较长、操作相对复杂, 甚至可能造成异物移位, 因此需要在内镜手术前对患者进行全身麻醉^[16]。现有研究结果显示, 静脉复合全身麻醉下胃镜比普通胃镜异物取出成功率更高, 时间更短, 不良反应发生率更低^[126-128], 因而本指南推荐在全身麻醉下开展儿童消化道异物内镜手术。

年龄 < 1 岁的儿童气道窄, 且食管下端括约肌发育不成熟, 控制能力差, 常发生胃食管反流, 因此气管阻塞的风险高, 而气管插管全身麻醉可以提供全面的气道保护^[129]。同时, 对于预计手术时间较长的情况, 也推荐进行气管插管全身麻醉, 以降低气管阻塞风险。多部指南也建议儿童应在气管插管全身麻醉下操作取出异物^[5, 13-14, 16, 130], 且在麻醉前应对患者的呼吸状态和气道进行评估^[5, 13-14, 130]。需要注意的是, 内镜手术前应 与患者家属充分沟通, 告知风险及并发症; 术中防止反流误吸, 术后关注肌松作用的消除^[130]。

临床问题 12: 儿童消化道异物并发症的危险因素及处理方法有哪些?

推荐意见 12: 儿童消化道异物并发症的危险因素主要有患者年龄 (< 3 岁)、异物形状或长度 (尖锐异物、长形异物)、异物类型及性质 (磁性异物、纽扣电池、金属、塑料、腐蚀性物质)、异物数量 (≥ 2 个)、异物滞留时间 (> 24 h)、异物嵌顿位置 (食管) 以及基础疾病 (包括儿童消化道畸形、吞咽障碍、贲门失弛缓症和食管炎等) (2C)。儿童消化道异物并发黏膜渗血或出血量小时建议采用局部药物止血, 若存在小血管破裂则建议采取金属夹夹闭、皮圈套扎或高温凝固止血 (2C)。儿童消化道异物并发穿孔时, 建议小瘘口予以金属夹夹闭或联合尼龙绳圈套治疗, 较大食管瘘口置入覆膜支架治疗或外科手术治疗, 封闭瘘口前如有渗出或感染则需引流并予以抗生素治疗 (2C)。儿童消化道异物并发管腔狭窄时, 建议尝试内镜下治疗 (2C)。

消化道异物的种类繁多、形状各异, 常导致消化道黏膜糜烂、溃疡、出血、穿孔, 以及消化道梗阻、食管气管瘘、食管主动脉瘘等一系列并发症^[51, 131-133], 若处理不及时很可能导致患者死亡。因此, 及时识别并发症相关危险因素并尽早处理对儿童消化道异物患者至关重要。多项研究和指南对消化道异物所致并发症的危险因素进行了探讨, 且较为一致, 主要包括患者年龄 (< 3 岁)、异物形状或长度 (尖锐异物、长形异物)、异物类型及性质 (磁性异物、纽扣电池、金属、塑料、腐蚀性物质)、异物数量 (≥ 2 个)、异物滞留时间 (> 24 h)、异物嵌顿位置 (食管) 以及基础疾病 (包括儿童消化道畸形、吞咽障碍、贲门失弛缓症和食管炎等)^[3, 16-17, 50, 68, 97, 134-138]。

儿童消化道异物并发症对患者的生命安全存在一定威胁。因此, 当误吞异物时需及时取出, 避免并发症的发生及进展, 具体方式及时机详见相应临床问题。同时, 在取出异物的过程中还需要对相应的并发症进行治疗。黏膜糜烂渗血且出血量小时采用局部用药止血^[139], 可用盐酸肾上腺素、凝血酶等; 小血管破裂出血时采取金属夹止血、皮圈套扎止血以及高温凝固止血等^[139]。异物并发穿孔严重时甚至会威胁生命, 需要紧急处理。以食管气管瘘为例, 对于直径 < 2 cm 的新鲜穿孔或瘘口可以予金属夹夹闭或联合尼龙绳圈套治疗, 当穿孔及瘘口直径 > 2 cm 时可以在内镜直视下置入覆膜支架或行外科手术, 若并发胸腔感染常需要引流及抗生素治疗^[17, 140-143]。肠内营养支持是治疗食管穿孔的一种重要辅助手段, 结合合理的抗感染治疗可大大提高患者生存率^[144]。若并发管腔狭窄常用内镜下治疗, 包括球囊扩张术、放射状切开术、支架置入术、药物注射治疗等^[140]。以上消化道异物并发症的相关治疗不理想或严重危及患者生命时可考虑外科手术, 以免延误病情^[17, 133, 140, 145-146]。

三、讨论

本指南是国内第一部儿童消化道异物管理指南, 且系统检索了证据和应用了 GRADE 分级系统, 为各级各类接诊儿童消化道异物的临床医师提供了符合中国国情的儿童消化道异物诊疗指导, 指出了儿童消化道异物临床研究的方向, 推进了我国儿童消化道异物规范化管理的进程, 在我国儿童消化系统疾病诊疗领域具有重要意义。但本指南在制订过程中, 仍存在一定的局限性, 如指南工作组成员中基

层医师占比较小,虽撰写计划书但未将其公开发表等。本指南在制订过程中也发现儿童消化道异物管理方面仍有许多临床研究空白,并将其进行了归纳总结,未来需要全国儿科消化内镜同道开展更多高水平、多中心的研究来探索和验证。本指南也将根据证据情况进行更新,期望更好地指导临床工作,以推动儿童消化内镜的进步与发展,达到助力儿童健康的目标。

四、未来研究建议

指南制订工作组基于证据检索情况,对目前存在的研究空白进行系统的梳理和总结,提出以下未来亟需解决或需进一步研究的方向:

1. 研究针对儿童群体的不同影像学检查对不同类型消化道异物的诊断准确性;
2. 继续开展研究以明确消化道异物内镜手术、外科手术和随诊观察的适应证;
3. 开展大型多中心队列研究探索各类型异物通过十二指肠后排出体外的时间;
4. 进一步分析儿童消化道异物内镜手术成功或失败的经验,总结梳理内镜手术的常用技巧;
5. 进一步开展研究探讨儿童消化道尖锐异物的处理方式及流程;
6. 针对儿童消化道异物,开展随机对照试验对比气管插管全身麻醉和静脉全身麻醉的效果;
7. 探讨不同体积胃石的治疗方式;
8. 探讨儿童消化道异物并发症不同治疗方式的效果。

附件:异物取出视频可通过扫描以下二维码获取。



《中国儿童消化道异物管理指南(2021)》利益冲突声明表、临床问题调研结果、德尔菲调研结果等相关附件可联系通信作者获取。

《中国儿童消化道异物管理指南(2021)》制订工作组名单

首席临床专家:方莹(西安交通大学附属儿童医院消化内科)

首席方法学家:陈耀龙(兰州大学循证医学中心)

指导委员会:李兆申(海军军医大学长海医院消化内科),令狐恩强(解放军总医院第一医学中心消化内科医学

部),张澍田(首都医科大学附属北京友谊医院消化内科),金震东(海军军医大学长海医院消化内科),周平红(复旦大学附属中山医院内镜中心),王宝西(空军军医大学第二附属医院儿科),吕喆(西安交通大学附属儿童医院院长办公室)

秘书组:王华(西安交通大学附属儿童医院消化内科),梅天璐(国家儿童医学中心首都医科大学附属北京儿童医院消化科),王雷(海军军医大学长海医院消化内科),徐晓玥(复旦大学附属中山医院内镜中心),张波(解放军总医院第一医学中心消化内科医学部)

证据评价组:刘辉、兰慧、刘云兰、任梦娟、孙雅佳、王玲、吴守媛、张娟娟、赵俊贤、赵思雅、苏仁凤(兰州大学公共卫生学院兰州大学循证医学中心),杨楠、王子君(兰州大学基础医学院兰州大学循证医学中心)

共识组(按姓氏汉语拼音排序):柴宁莉(解放军总医院第一医学中心消化内科医学部),次仁央金(西藏自治区人民医院消化内科),单庆文(广西医科大学第一附属医院儿科),杜奕奇(海军军医大学长海医院消化内科),胡海燕(山西省儿童医院消化内科),孔赤寰(首都儿科研究所附属儿童医院普外科),李鹏(首都医科大学附属北京友谊医院消化分中心),李巍(首都医科大学附属北京友谊医院消化内科),刘梅(华中科技大学同济医学院附属同济医院消化内科),刘志峰(南京医科大学附属儿童医院消化科),石润海(泉州市儿童医院消化内科),万盛华(江西省儿童医院消化内科),王莹(上海交通大学医学院附属新华医院儿消化营养科),王洛伟(海军军医大学长海医院消化内科),王淑芳(解放军总医院第一医学中心消化内科医学部),王玉梅(郑州大学第三附属医院河南省妇幼保健院小儿消化内科),魏绪霞(山东大学齐鲁儿童医院消化内科),吴成(安徽省儿童医院消化内科),谢咏梅(四川大学华西第二医院消化儿科),徐雷鸣(上海交通大学医学院附属新华医院消化内镜诊治部),徐晓楠(兰州大学第二医院小儿消化科),杨洪彬(西安交通大学附属儿童医院消化内科),张俐(哈尔滨市儿童医院消化内科),张晶(国家儿童医学中心首都医科大学附属北京儿童医院消化科),张俊华(银川市妇幼保健院儿科),张晓梅(内蒙古自治区人民医院儿科),赵瑞芹(河北省儿童医院消化内科),钟雪梅(首都儿科研究所附属儿童医院消化内科),张含花(西安交通大学附属儿童医院消化内科)

外审组:李在玲(北京大学第三医院儿科),廖专(海军军医大学长海医院消化内科),邹晓平(南京鼓楼医院消化科),杨爱明(中国医学科学院北京协和医学院北京协和医院消化内科)

利益冲突 秘书组收集了工作组所有成员的利益冲突声明表,指导委员会对所有成员的利益冲突进行了评估,结果为所有成员均不存在利益冲突

参 考 文 献

- [1] 任晓侠,方莹. 儿童消化道异物的内镜下取出技巧及注意事

- 项[J]. 中国实用儿科杂志, 2018, 33(11): 828-831.
- [2] Orsagh-Yentis D, McAdams RJ, Roberts KJ, et al. Foreign-body ingestions of young children treated in US emergency departments: 1995-2015 [J]. *Pediatrics*, 2019, 143(5): e20181988.
- [3] 杜敏, 商丽红, 向梅, 等. 980 例儿童消化道异物的临床特征、并发症危险因素及治疗方法[J]. *山东医药*, 2020, 60(24): 60-62.
- [4] Ocagli H, Azzolina D, Bressan S, et al. Epidemiology and trends over time of foreign body injuries in the pediatric emergency department[J]. *Children (Basel)*, 2021, 8(10): 938.
- [5] Oliva S, Romano C, De Angelis P, et al. Foreign body and caustic ingestions in children: a clinical practice guideline[J]. *Dig Liver Dis*, 2020, 52(11): 1266-1281.
- [6] 任路, 耿岚岚, 肖伟强, 等. 儿童消化道异物 1257 例病例系列报告[J]. *中国循证儿科杂志*, 2017, 12(5): 333-336.
- [7] Hesham A-Kader H. Foreign body ingestion: children like to put objects in their mouth[J]. *World J Pediatr*, 2010, 6(4): 301-310.
- [8] Jayachandra S, Eslick GD. A systematic review of paediatric foreign body ingestion: presentation, complications, and management[J]. *Int J Pediatr Otorhinolaryngol*, 2013, 77(3): 311-317.
- [9] Khorana J, Tantivit Y, Phiuphong C, et al. Foreign body ingestion in pediatrics: distribution, management and complications[J]. *Medicina (Kaunas)*, 2019, 55(10): 686.
- [10] Birk M, Bauerfeind P, Deprez PH, et al. Removal of foreign bodies in the upper gastrointestinal tract in adults: European Society of Gastrointestinal endoscopy (ESGE) clinical guideline[J]. *Endoscopy*, 2016, 48(5): 489-496.
- [11] Houston R, Powell S, Jaffray B, et al. Clinical guideline for retained button batteries[J]. *Arch Dis Child*, 2021, 106(2): 192-194.
- [12] Chirica M, Kelly MD, Siboni S, et al. Esophageal emergencies: WSES guidelines[J]. *World J Emerg Surg*, 2019, 14(1): 26.
- [13] Committee A, Ikenberry SO, Jue TL, et al. Management of ingested foreign bodies and food impactions[J]. *Gastrointest Endosc*, 2011, 73(6): 1085-1091.
- [14] Thomson M, Tringali A, Dumonceau JM, et al. Paediatric gastrointestinal endoscopy: European Society for Paediatric Gastroenterology Hepatology and Nutrition and European society of Gastrointestinal Endoscopy guidelines [J]. *J Pediatr Gastroenterol Nutr*, 2017, 64(1): 133-153.
- [15] Guelfguat M, Kaplinskiy V, Reddy SH, et al. Clinical guidelines for imaging and reporting ingested foreign bodies[J]. *AJR Am J Roentgenol*, 2014, 203(1): 37-53.
- [16] 中华医学会消化内镜学分会. 中国上消化道异物内镜处理专家共识意见(2015 年, 上海) [J]. *中华消化内镜杂志*, 2016, 33(1): 19-28.
- [17] 中国企业管理研究会公共卫生与医疗健康管理研究院, 浙江长三角健康科技研究院老年病急救技术研究部, 浙江省增龄与理化损伤性疾病诊治研究重点实验室, 等. 成人食管异物急诊处置专家共识(2020 版) [J/CD]. *中华危重症医学杂志(电子版)*, 2020, 13(6): 446-452.
- [18] World Health Organization. WHO handbook for guideline development[M]. 2nd ed. Vienna: World Health Organization, 2014.
- [19] 蒋朱明, 詹思延, 贾晓巍, 等. 制订/修订《临床诊疗指南》的基本方法及程序[J]. *中华医学杂志* 2016 96(4): 250-253.
- [20] 陈耀龙, 罗旭飞. 临床实践指南的制订方法与步骤[J]. *中华传染病杂志*, 2019, 37(9): 523-526.
- [21] Holger JS, Wiercioch W, Etxeandia I, et al. 指南 2.0: 为成功制定指南而系统研发的全面清单[J]. *中国循证医学杂志*, 2014, 14(9): 1135-1149.
- [22] Brouwers MC, Kho ME, Browman GP, et al. AGREE II: advancing guideline development, reporting and evaluation in health care[J]. *CMAJ*, 2010, 182(18): E839-842.
- [23] Chen Y, Yang K, Marušić A, et al. A reporting tool for practice guidelines in health care: the RIGHT statement[J]. *Ann Intern Med*, 2017, 166(2): 128-132.
- [24] 陈耀龙, 王小琴, 王琪, 等. 遵循指南报告规范提升指南报告质量[J]. *中华内科杂志*, 2018, 57(3): 168-170.
- [25] Shea BJ, Reeves BC, Wells G, et al. AMSTAR 2: a critical appraisal tool for systematic reviews that include randomised or non-randomised studies of healthcare interventions, or both[J]. *BMJ*, 2017, 358: j4008.
- [26] 葛龙, 潘蓓, 潘佳雪, 等. 解读 AMSTAR-2—基于随机和(或)非随机对照试验系统评价的质量评价工具[J]. *中国药物评价*, 2017, 34(5): 334-338.
- [27] Higgins JP, Altman DG, Gøtzsche PC, et al. The Cochrane collaboration's tool for assessing risk of bias in randomised trials [J]. *BMJ*, 2011, 343: d5928.
- [28] Wells GA, Shea BJ, O'Connell D, et al. The Newcastle Ottawa scale (NOS) for assessing the quality of non-randomized studies in meta-analyses [S/OL]. [2021-10-28]. http://www.ohri.ca/programs/clinical_epidemiology/oxford.asp.
- [29] Moga C, Guo B, Schopflocher D, et al. Development of a quality appraisal tool for case series studies using a modified Delphi technique[M]. Edmonton AB: Institute of Health Economics, 2012.
- [30] Guyatt G, Oxman AD, Akl EA, et al. GRADE guidelines: 1. Introduction-GRADE evidence profiles and summary of findings tables[J]. *J Clin Epidemiol*, 2011, 64(4): 383-394.
- [31] 陈耀龙, 姚亮, Susan Norris, 等. GRADE 在系统评价中应用的必要性及注意事项[J]. *中国循证医学杂志*, 2013, 13(12): 1401-1404.
- [32] Guyatt GH, Alonso-Coello P, Schünemann HJ, et al. Guideline panels should seldom make good practice statements: guidance from the GRADE working group [J]. *J Clin Epidemiol*, 2016, 80: 3-7.
- [33] Vernooij RW, Alonso-Coello P, Brouwers M, et al. Reporting items for updated clinical guidelines: checklist for the reporting of updated guidelines (CheckUp) [J]. *PLoS Med*, 2017, 14(1): e1002207.
- [34] Lee JH, Kim HC, Yang DM, et al. What is the role of plain radiography in patients with foreign bodies in the gastrointestinal tract? [J]. *Clin Imaging*, 2012, 36(5): 447-454.
- [35] Erbil B, Karaca MA, Aslaner MA, et al. Emergency admissions due to swallowed foreign bodies in adults [J]. *World J Gastroenterol*, 2013, 19(38): 6447-6452.
- [36] 卢华君, 赵忠艳, 林小春, 等. 纽扣电池所致儿童食管损伤的

- 临床特征及治疗[J]. 中国内镜杂志, 2017, 23(6): 98-101.
- [37] 杨宏, 姜斌, 高岩. 数字化 X 线钡餐造影同层连续摄片对食道阴性异物的诊断价值[J]. 医学影像学杂志, 2020, 30(1): 170-171.
- [38] 孙丽丽, 张健, 何桦. 电子胃镜在儿童上消化道异物取出术中的临床应用分析[J]. 中国临床医生杂志, 2019, 47(5): 589-592.
- [39] 云瑞芬, 李瑞凤. 儿童上消化道异物诊治研究进展[J/CD]. 临床医药文献电子杂志, 2020, 7(6): 5-6 8.
- [40] 余国容, 蔡金华, 徐晔, 等. 气道冠状位 CT 扫描对儿童气道异物的诊断价值[J]. 重庆医科大学学报, 2005, 30(6): 884-886.
- [41] 钟海兵, 杨志辉, 钟玉芬. X 线平片和 CT 诊断成人食管异物的 ROC 曲线分析[J]. 实用医学杂志, 2015, 31(2): 246-249.
- [42] Marco De Lucas E, Súdaba P, Lastra García-Barón P, et al. Value of helical computed tomography in the management of upper esophageal foreign bodies [J]. Acta Radiol, 2004, 45(4): 369-374.
- [43] 甘莉, 赵海波, 罗焕江, 等. 低剂量 CT 扫描在食道异物中的应用价值[J]. 重庆医科大学学报, 2009, 34(11): 1597-1599.
- [44] Gayer G, Petrovitch I, Jeffrey RB. Foreign objects encountered in the abdominal cavity at CT [J]. Radiographics, 2011, 31(2): 409-428.
- [45] 王垚青, 丛林, 顾立军, 等. CT 后处理在消化道异物及并发症诊断中的价值[J]. 医学影像学杂志, 2018, 28(11): 1890-1893, 1897.
- [46] 苏垠平. 部分地区 X 射线诊断照射频度调查及 CT 所致癌症风险的研究[D]. 北京: 中国疾病预防控制中心, 2014.
- [47] 张纯林, 吴梦琦, 沈琪, 等. 超声对儿童胃肠道异物的诊断价值及其声像图特征分析[J]. 安徽医学, 2020, 41(11): 1322-1324.
- [48] Davis J, Czerniski B, Au A, et al. Diagnostic accuracy of ultrasonography in retained soft tissue foreign bodies: a systematic review and meta-analysis[J]. Acad Emerg Med, 2015, 22(7): 777-787.
- [49] 刘彦红, 梅丽, 王岚. 超声诊断小儿消化道异物滞留阑尾腔一例[J/CD]. 中华消化病与影像杂志(电子版), 2020, 10(2): 91-92.
- [50] 周立群, 赵泓, 彭克荣, 等. 消化内镜下诊治儿童上消化道异物 1334 例回顾性分析[J]. 中华儿科杂志, 2018, 56(7): 495-499.
- [51] 周方, 李小芹, 王瑞锋, 等. 儿童上消化道异物致穿孔 32 例临床分析[J]. 中华实用儿科临床杂志, 2020, 35(19): 1464-1467.
- [52] 王跃生, 李小芹. 消化道内异物的内镜处理[J]. 中国小儿急救医学, 2019, 26(4): 241-244.
- [53] 李飞, 刘磊峰, 姚俊. 复杂性食管异物的诊疗现状[J]. 国际耳鼻咽喉头颈外科杂志, 2018, 42(5): 297-301.
- [54] 王跃生, 张敬, 李小芹, 等. 儿童食管异物致继发性食管气管瘘临床内镜表现及处理[J]. 中华实用儿科临床杂志, 2021, 36(11): 861-864.
- [55] Yuan J, Ma M, Guo Y, et al. Delayed endoscopic removal of sharp foreign body in the esophagus increased clinical complications: An experience from multiple centers in China[J]. Medicine (Baltimore), 2019, 98(26): e16146.
- [56] 张海港, 樊明月, 赵兴贺. 15 例儿童食管纽扣电池诊治经验[J]. 中华耳鼻咽喉头颈外科杂志, 2020, 55(1): 60-62.
- [57] Khalaf RT, Ruan W, Orkin S, et al. Gastric injury secondary to button battery ingestions: a retrospective multicenter review[J]. Gastrointest Endosc, 2020, 92(2): 276-283.
- [58] 苏泽礼, 梁仁章, 刘冬, 等. 儿童吞食磁力珠致胃肠道损伤的临床研究[J]. 中华小儿外科杂志, 2021, 42(3): 214-219.
- [59] Zhang X, Jiang Y, Fu T, et al. Esophageal foreign bodies in adults with different durations of time from ingestion to effective treatment[J]. J Int Med Res, 2017, 45(4): 1386-1393.
- [60] Yeh HY, Chao HC, Chen SY, et al. Analysis of radiopaque gastrointestinal foreign bodies expelled by spontaneous passage in children: a 15-year single-center study [J]. Front Pediatr, 2018, 6: 172.
- [61] Sahn B, Mamula P, Ford CA. Review of foreign body ingestion and esophageal food impaction management in adolescents[J]. J Adolesc Health, 2014, 55(2): 260-266.
- [62] 傅宇航, 黄磊, 司新敏, 等. 误吞磁性异物造成儿童消化道损伤 17 例临床分析[J]. 临床与病理杂志, 2020, 40(6): 1466-1471.
- [63] 马荣川, 杨胜. 超声诊断儿童阑尾腔内鱼刺异物致阑尾炎伴穿孔一例[J/CD]. 中华临床医师杂志(电子版), 2020, 14(8): 667-668.
- [64] 沈刚, 李功俊, 周立军, 等. 消化道异物滞留阑尾腔一例[J]. 中国医师进修杂志, 2016, 39(7): 656-657.
- [65] Abukhalaf SA, Misk RA, Alzeerelhouseini HI, et al. Appendicitis-like picture induced by foreign body in a 2-year-old boy [J]. Case Rep Surg, 2020, 2020: 8877754.
- [66] Gezer HÖ, Ezer SS, Temiz A, et al. Ingested foreign bodies in children: do they really pass spontaneously from the gastrointestinal tract? A single-centre experience with 1000 cases [J]. Ulus Travma Acil Cerrahi Derg, 2020, 26(2): 247-254.
- [67] 刘丹, 曲媛, 白玉作, 等. 儿童消化道异物 112 例临床特点及治疗经验分析[J]. 大理大学学报, 2020, 5(2): 1-5.
- [68] 顾竹瑶, 刘海峰, 程伟伟, 等. 儿童消化道异物所致严重并发症的危险因素探讨[J]. 临床儿科杂志, 2018, 36(10): 734-737.
- [69] 刘晓文, 殷艳华, 李梅. 钳道 2.4mm 胃镜在小儿上消化道异物治疗中的应用及护理[J]. 中国实用护理杂志, 2012, 28(27): 44-46.
- [70] 周丽华, 陈琼, 阳运超, 等. 小肠镜外套管辅助取出消化道异物 38 例观察[J]. 现代临床医学, 2010, 36(5): 357-358.
- [71] 陈超伍, 朱海杭, 邓登豪, 等. 双腔导尿管外拉法致食管嵌顿性异物误入后鼻道一例[J]. 中华消化杂志, 2016, 36(9): 636.
- [72] 沈小春, 杨莹莹, 李春霞, 等. 不同麻醉方式取出上消化道异物的临床研究[J]. 重庆医学, 2017, 46(30): 4256-4258.
- [73] Wang Y, Chen W. Role of endoscopic transparent cap in managing pediatric foreign bodies in the entrance of the esophagus in a waking state[J]. J Thorac Dis, 2019, 11(10): 4357-4363.
- [74] Bajpai M, Goel P, Gupta A, et al. Sharp foreign bodies of the aero-digestive tract: endoscopic removal by the 'Kangaroo' technique[J]. Indian J Otolaryngol Head Neck Surg, 2019, 71

- (Suppl 1): 933-938.
- [75] 林金欢,徐晖,李兆申. 上消化道异物内镜处理进展[J]. 中华消化内镜杂志, 2015, 32(12): 864-866.
- [76] 程伟伟,刘海峰,胡志红,等. 内镜诊治儿童电池类消化道异物临床分析[J]. 中国小儿急救医学, 2015, 22(12): 840-843.
- [77] Li ZS, Sun ZX, Zou DW, et al. Endoscopic management of foreign bodies in the upper-GI tract: experience with 1088 cases in China[J]. *Gastrointest Endosc*, 2006, 64(4): 485-492.
- [78] Diehl DL, Adler DG, Conway JD, et al. Endoscopic retrieval devices[J]. *Gastrointest Endosc*, 2009, 69(6): 997-1003.
- [79] 中华医学会消化内镜学分会儿科协作组. 中国儿童胃镜结肠镜检查规范操作专家共识[J]. 中华消化内镜杂志, 2019, 36(1): 6-9.
- [80] 刘晓文,魏文琼. 91 例患儿胃镜下行上消化道异物取出术的配合[J]. 中华护理杂志, 2013, 48(1): 38-40.
- [81] 中华医学会消化内镜学分会, 中华医学会麻醉学分会. 中国消化内镜诊疗镇静/麻醉的专家共识意见[J]. 中华消化内镜杂志, 2014, 31(8): 421-428.
- [82] Practice guidelines for preoperative fasting and the use of pharmacologic agents to reduce the risk of pulmonary aspiration: application to healthy patients undergoing elective procedures: an updated report by the American Society of Anesthesiologists Task Force on preoperative fasting and the use of pharmacologic agents to reduce the risk of pulmonary aspiration[J]. *Anesthesiology*, 2017, 126(3): 376-393.
- [83] Kassegne I, Kanassoua KK, Dossouvi T, et al. Duodenocolic fistula by nail ingestion in a child[J]. *J Surg Case Rep*, 2020, 2020(8): rjaa187.
- [84] 中华医学会消化内镜学分会儿科协作组, 中国医师协会内镜医师分会儿科消化内镜专业委员会. 中国儿童消化内镜诊疗相关肠道准备快速指南(2020) [J]. 中华消化内镜杂志, 2021, 38(2): 85-97.
- [85] Völker J, Völker C, Schendzielorz P, et al. Pathophysiology of esophageal impairment due to button battery ingestion[J]. *Int J Pediatr Otorhinolaryngol*, 2017, 100: 77-85.
- [86] Litovitz T, Whitaker N, Clark L, et al. Emerging battery-ingestion hazard: clinical implications [J]. *Pediatrics*, 2010, 125(6): 1168-1177.
- [87] 王萍,李贲,罗欣友,等. 22 例纽扣式电池食管异物患儿治疗效果分析[J]. 临床小儿外科杂志, 2019, 18(6): 467-471.
- [88] Guinet T, Gaulier JM, Moesch C, et al. Sudden death following accidental ingestion of a button battery by a 17-month-old child: a case study[J]. *Int J Legal Med*, 2016, 130(5): 1291-1297.
- [89] Labadie M, O'Mahony E, Capaldo L, et al. Severity of button batteries ingestions: data from French Poison Control Centres between 1999 and 2015[J]. *Eur J Emerg Med*, 2018, 25(4): e1-e8.
- [90] Anfang RR, Jatana KR, Linn RL, et al. pH-neutralizing esophageal irrigations as a novel mitigation strategy for button battery injury[J]. *Laryngoscope*, 2019, 129(1): 49-57.
- [91] Soto PH, Reid NE, Litovitz TL. Time to perforation for button batteries lodged in the esophagus[J]. *Am J Emerg Med*, 2019, 37(5): 805-809.
- [92] Patoulias I, Kaselas C, Patoulias D, et al. Multiple gastric erosion early after a 3? V lithium battery (CR2025) ingestion in an 18-month-old male patient: consideration about the proper time of intervention [J]. *Case Rep Pediatr*, 2016, 2016: 3965393.
- [93] Takagaki K, Perito ER, Jose FA, et al. Gastric mucosal damage from ingestion of 3 button cell batteries [J]. *J Pediatr Gastroenterol Nutr*, 2011, 53(2): 222-223.
- [94] Ríos G, Rodríguez L, Lucero Y, et al. Endoscopic findings associated with button battery ingestion in children: Do we need to change the protocol for managing gastric location? [J]. *Pediatr Emerg Care*, 2020, 36(11): 523-526.
- [95] Litovitz TL. Battery ingestions: product accessibility and clinical course[J]. *Pediatric*, 1985, 75(3): 469-476.
- [96] National Capital Poison Center Button Battery Ingestion Triage and Treatment Guideline [EB/OL]. [2021-12-08]. <https://www.poison.org/battery/guideline>.
- [97] 王跃生,张敬,李小芹,等. 儿童上消化道异物所致并发症及其危险因素分析[J]. 中国当代儿科杂志, 2020, 22(7): 774-779.
- [98] 孙聚珊. 小儿消化道异物导致穿孔的相关危险因素分析[D]. 新疆:新疆医科大学, 2019.
- [99] 唐鲁静,赵泓,楼金环,等. 儿童上消化道异物致消化道损伤 217 例回顾性分析[J]. 中国当代儿科杂志, 2018, 20(7): 567-571.
- [100] 黄琦,刘黎明,刘中砚,等. 枣核致成人肠穿孔 17 例诊治分析[J]. 中华胃肠外科杂志, 2017, 20(1): 94-96.
- [101] Magalhães-Costa P, Carvalho L, Rodrigues JP, et al. Endoscopic management of foreign bodies in the upper gastrointestinal tract: an evidence-based review article[J]. *GE Port J Gastroenterol*, 2016, 23(3): 142-152.
- [102] Lightdale JR, Acosta R, Shergill AK, et al. Modifications in endoscopic practice for pediatric patients [J]. *Gastrointest Endosc*, 2014, 79(5): 699-710.
- [103] Gregori D, Scarinzi C, Morra B, et al. Ingested foreign bodies causing complications and requiring hospitalization in European children: results from the ESFBI study[J]. *Pediatr Int*, 2010, 52(1): 26-32.
- [104] Sola R Jr, Rosenfeld EH, Yu YR, et al. Magnet foreign body ingestion: rare occurrence but big consequences[J]. *J Pediatr Surg*, 2018, 53(9): 1815-1819.
- [105] Li XL, Zhang QM, Lu SY, et al. Clinical report and analysis of 24 cases of multiple magnetic beads foreign body in gastrointestinal tract of children [J]. *Turk J Gastroenterol*, 2020, 31(11): 819-824.
- [106] 周方,王瑞锋,周良,等. 儿童消化道多枚磁性异物 31 例临床分析[J]. 临床儿科杂志, 2021, 39(2): 147-151.
- [107] Zheng Y, Zhang Z, Yan K, et al. Retrospective analysis of pediatric patients with multiple rare-earth magnets ingestion: a single-center experience from China[J]. *BMC Pediatr*, 2021, 21(1): 179.
- [108] 薛宁,郭庆伟. 儿童误吞多枚磁性异物导致消化道穿孔 1 例[J]. 山东大学学报(医学版), 2021, 59(2): 118-119.
- [109] 崔岩,王晓玥,高峰. 胃石症 48 例的临床特征及有效治疗方法的选择[J]. 中国临床医生杂志, 2021, 49(5): 538-540.
- [110] Paschos KA, Chatzigeorgiadis A. Pathophysiological and clinical aspects of the diagnosis and treatment of bezoars[J]. *Ann Gastroenterol*, 2019, 32(3): 224-232.

- [111] 李晓宁,姜瑾,吕宜光. 内镜联合口服碳酸氢钠碎石治疗胃石症的疗效观察[J]. 内科急危重症杂志, 2018, 24(1): 25-27.
- [112] 周末. 胃镜下注射碳酸氢钠溶石治疗胃石症 29 例[J]. 中华消化内镜杂志, 2017, 34(12): 910-911.
- [113] 宋文先,尚辉辉,段军,等. 碳酸饮料溶石联合内镜碎石术治疗胃石症临床效果观察[J]. 临床军医杂志, 2019, 47(1): 76-77.
- [114] 姜飒,孟凡涛,杨爽. 不同取石方法治疗植物性胃结石临床分析[J]. 中国医刊, 2019, 54(2): 215-218.
- [115] 孙超,朱滢,陈功,等. 内镜下机械碎石治疗植物性胃石症疗效[J/CD]. 中华消化病与影像杂志(电子版), 2018, 8(5): 207-209.
- [116] 崔艳霞,丁辉,杨玉秀. 碳酸饮料溶石联合内镜碎石术治疗植物性胃石症的效果分析[J/CD]. 中华胃肠内镜电子杂志, 2017, 4(1): 19-22.
- [117] 王秀成,高秀艳,赵艳华,等. 植物性胃结石 41 例临床分析[J]. 现代中西医结合杂志, 2012, 21(4): 413.
- [118] Shah M, Wan DQ, Liu Y, et al. Gastric bezoar: retrieve it, leave it, or disbelieve it? [J]. J Pediatr Gastroenterol Nutr, 2021, 72(2): e31-e36.
- [119] 孙艳君,刘佰纯,丛靓,等. 61 例植物性胃石药物与内镜的治疗分析[J]. 胃肠病学和肝病学杂志, 2018, 27(1): 59-61.
- [120] 许亚男,吴龙奇,赵中松. 76 例胃结石患者内镜治疗与药物保守治疗效果的比较分析[J]. 临床内科杂志, 2020, 37(1): 61-62.
- [121] 刘登辉,向强兴,唐湘莲,等. 儿童毛发性胃石症的外科治疗[J]. 中华普通外科杂志, 2021, 36(6): 472-473.
- [122] 黄一敏,刘江斌,刘海峰,等. 胃镜辅助经腹壁小切口胃切开术治疗儿童毛发性胃石症[J]. 中华小儿外科杂志, 2019, 40(1): 28-31.
- [123] Konuma H, Fu K, Morimoto T. Endoscopic retrieval of a gastric trichobezoar[J]. World J Gastrointest Endosc, 2011, 3(1): 20-22.
- [124] De Melio J, Debrouwere T, Herman M. Trichobezoar [J]. J Belg Soc Radiol, 2021, 105(1): 31.
- [125] Castle SL, Zmora O, Papillon S, et al. Management of complicated gastric bezoars in children and adolescents [J]. Isr Med Assoc J, 2015, 17(9): 541-544.
- [126] 王海峰. 小儿上消化道异物应用静脉麻醉胃镜及普通胃镜治疗的临床对比研究[J]. 中国医学工程, 2017, 25(3): 12-16.
- [127] 张文礼. 静脉麻醉胃镜与普通胃镜治疗小儿上消化道异物的效果比较研究[J]. 中国医药导刊, 2014, 16(1): 46-47, 49.
- [128] 龙梅,邓奇,朱莉,等. 儿童上消化道异物的临床特点及胃镜诊治效果[J]. 贵州医科大学学报, 2019, 44(8): 976-979.
- [129] Fung BM, Sweetser S, Wong Kee Song LM, et al. Foreign object ingestion and esophageal food impaction: an update and review on endoscopic management [J]. World J Gastrointest Endosc, 2019, 11(3): 174-192.
- [130] 中华医学会消化内镜学分会麻醉协作组. 常见消化内镜手术麻醉管理专家共识[J]. 临床麻醉学杂志, 2019, 35(2): 177-185.
- [131] Bittencourt PFS, Bittencourt MM, Vanolli AL, et al. Battery ingestion complications in children: case series [J]. Endoscopy 2019, 51(4): eP164.
- [132] Krom H, Visser M, Hulst JM, et al. Serious complications after button battery ingestion in children [J]. Eur J Pediatr, 2018, 177(7): 1063-1070.
- [133] Syrakos T, Zacharakis E, Antonitsis P, et al. Surgical intervention for gastrointestinal foreign bodies in adults: a case series [J]. Med Princ Pract, 2008, 17(4): 276-279.
- [134] 陈峻,段金涛,杨丽红,等. 200 例儿童消化道异物的临床特点及并发症影响因素分析[J]. 实用临床医药杂志, 2021, 25(8): 72-75.
- [135] 吴婕,薛爱娟,唐子斐. 儿童食道异物特点及并发症发生的危险因素分析[J]. 中国初级卫生保健, 2021, 35(6): 47-48, 67.
- [136] 周子濡,尚婉媛. 儿童食管异物损伤并发症危险因素分析[J]. 临床儿科杂志, 2019, 37(10): 774-776.
- [137] Ibrahim AH, Andijani A, Abdulshakour M, et al. What do Saudi children ingest?: a 10-year retrospective analysis of ingested foreign bodies from a tertiary care center [J]. Pediatr Emerg Care, 2021, 37(12): e1044-1050.
- [138] Eisen GM, Baron TH, Dominitz JA, et al. Guideline for the management of ingested foreign bodies [J]. Gastrointest Endosc, 2002, 55(7): 802-806.
- [139] 欧阳红娟,游洁玉. 消化道出血内镜下治疗[J]. 中国小儿急救医学, 2019, 26(4): 253-256.
- [140] 李小芹,郭亚琼. 儿童高危消化道异物及其并发症的内镜治疗[J]. 中华实用儿科临床杂志, 2019, 34(19): 1447-1449.
- [141] 曹艳芳,刘枫. 改良荷包缝合术治疗食管气管瘘三例[J]. 中华消化内镜杂志, 2017, 34(6): 446-447.
- [142] 张志庸,张广敬,崔玉尚,等. 食管穿孔和破裂的诊断与治疗[J]. 中华胃肠外科杂志, 2003, 6(5): 298-300.
- [143] 徐丽霞,杨常顺,许超,等. 胃壁全层缺损内镜下缝合方式的对比观察(含视频)[J]. 中华消化内镜杂志, 2019, 36(7): 495-499.
- [144] 柯彬,王建军,何泽锋,等. 食管穿孔患者不同途径肠内营养支持的探讨[J]. 实用医学杂志, 2008, 24(2): 211-213.
- [145] 陈巍,王晓曼,刘婷婷,等. 儿童消化道异物 21 例手术治疗分析[J]. 临床小儿外科杂志, 2021, 20(8): 778-784.
- [146] 刘登辉,向强兴,黄召,等. 儿童腹部消化道异物外科手术治疗的临床经验总结[J]. 国际外科学杂志, 2021, 48(4): 232-237, F3.

(收稿日期: 2021-11-03)

(本文编辑: 李祥英)

中华医学会消化内镜学分会儿科协作组,中国医师协会内镜医师分会儿科消化内镜专业委员会. 中国儿童消化道异物管理指南(2021) [J/CD]. 中华胃肠内镜电子杂志, 2021, 8(4): 147-163.